REHABILITÁCIA 3

XLI 2004
ISSN 0375-0922
indexovaný v EMBASE/Excerpta Medica
http://www.rehabilitacia.sk

Redakčná rada:

A. Gúth - vedúci
I. Hollá - asistentka
M. Štefíková - asistentka
M. Klenková - asistentka
M. Kuchar - asistent
A. Fratričová - asistentka
J. Čelko - asistent
J. Benetin - asistent
J. Zálešáková - asistentka

V. Kříž - Kostelec n. Č. l.
A. Krobot - Zlín
M. Koronthályová - Bratislava
M. Dorociaková - Žilina
H. Lesayová - Bratislava
J. Smolíková - Brno
J. Kazimír - Bratislava
J. Votava - Praha
V. Lechta - Bratislava

H. Meruna - Bad Oeynhausen
K. Ammer - Wien
E. Ernst - Exeter
C. Gunn - Vancouver
E. Vaňásková - Hr. Králové
Z. Csefalvay - Bratislava
H. Paduschek - Bad Oeynhausen
T. Doering - Hannover
V. Tošnerová - Hr. Králové

VYDAVATEĽSTVO LIEČREH GÚTH

REHABILITÁCIA 3 XLI. (XXXVII) 2004 str. 128 - 192

Odborný časopis pre otázky liečebnej, pracovnej, psychosociálnej a výchovnej rehabilitácie
indexovaný v EMBASE / Excerpta Medica, šírený sieťou Internetu
na adrese: http://www.rehabilitacia.sk, e-mail: guth@napri.sk

OBSAH

A. Gúth: Transformácia v rehabilitácii 130
I. Vařeka.: Dynamický model „tříbodové“ opory nohy 131
A. Džubera,M. Vazan,A. Šteňo:Degeneratívna spondylóza krčnej chrbtice: manažment z pohľadu... 137
M. Lisý,P. Cisár,R. Jány:Syndróm bolestivého pleca – možnosti diagnostiky 147
M.Lisý,D. Méryová: Syndróm bolestivého pleca – možnosti terapie 159
D. Húževková:Optimalizácia rehabilitačného programu po zlomeninách lopatky 167
J. Hucko,R. Bánsky,M. Demitrovič:Komplexná liečba a následná rehabilitácia zápästia ... 172
P. Cisár.,B. Šteňo, R. Jány,J. Vojtaššák,D. Méryová: Rehabilitácia pacientov hospitalizovaných ... 177
J. Hucko,M. Lisý,R. Jány:Rehabilitácia po operačnej liečbe pseudoartróz tíbie 181

REHABILITÁCIA No. 3 Vol.: XLI. (XXXVII) 2004 pp. 128 - 192

Professional Journal for questions about treatment, working, psychosocial and educational
rehabilitation. Indexed in EMBASE / Excerpta Medica. Internet http://www.rehabilitacia.sk
Redaction adress: LIEČREH GÚTH, P. O. BOX 77, 833 07 Bratislava 37, Slovakia,
facsimile: 00421/ 2 / 59 544 14 700, e-mail: guth@napri.sk

CONTENTS

Gúth, A.: The transformation in rehabilitation 130
Vařeka I.: The Dynamic Model Threepoints Foot Abutment 131
Džubera, A., Vazan, M., Šteňo, A.: The Neurochirurgical Management of Cervical Spine 137
Lisý, M., Cisár, P., Jány, R.: The Pain Shoulder Syndrom - diagnostics 147
Lisý M., Méryová, D.: The Pain Shoulder Syndrom – therapy 159
Húževková, D.: The Optimal Rehabilitation after Fracture of Shoulder Blade 167
Hucko, J., Bánsky R., Demitrovič, M.: The Complex Therapy and Rehabilitation of Wrist after ... 172
Cisár, P., Šteňo, B., Jány, R., Vojtaššák, J., Méryová, D.: The Rehabilitation of Patients ... 177
Hucko, J., Lisý, M., Jány, R.: The Rehabilitation after Operative Therapy of Pseudoarthrosis Tibia 181

REHABILITÁCIA Nr. 3 Jahresgang XLI. (XXXVII) 2004 S. 128 -192

Fachzeitschrift für die Fragen der Heil-, Arbeits-, Psychosocial- und Erziehungsrehabilitation.
Registriert in EMBASE / Excerpta Medica, Internet http://www.rehabilitacia.sk
Adresse der Redaktion: LIEČREH GÚTH, P. O. BOX 77, 833 07 Bratislava 37, Slowakei,
Fax: 00421/ 2 / 544 14 700, e-mail: guth@napri.sk

INHALT

Gúth, A.: Die Transformation in die Rehabilitation 130
Vařeka, I.: Dynamisches Modell des „dreipunkten“ Fusshaltes 131
Džubera, A., Važan, M., Šteňo, J.: Degenerative Spondylose der Halswirbelsäule: 137
Lisý, M., Cisár, P., Jány, R.: Das Syndrom der schmerzhaften Schulter– die Diagnostikmöglich... 147
Lisý, M., Méryová, D.: Das Syndrom der schmerzhaften Schulter – die Therapiemöglichkeiten 159
Huževková, D.: Die Optimalisation des Rehabilitationsprogrammes nach der Schulterblattesfract... 167
Hučko, J., Bánsky, R., Demitrovič, M.: Die Komplexetherapie und die volgende Rehabilitation ... 172
Cisár, P., Šteňo, B., Jány, R., Vojtaššák, J., Méryová, D.: Die rehabilitation der Patienten die... 177
Hucko, J., Lisý, M., Jány, R.: Die Rehabilitation nach der Operationsbehandlung der Tibia... 181

Transformácia v rehabilitácii

Keď vinohradník zoberie úrodu, poprešuje hrozno a nechá ho kvasiť, len on tuší, čo z toho kvasu vzíde. Všetkým nezainteresovaným, náhodným, okoloidúcim alebo novým pozorovateľom navodzuje pohľad na kvasenie, bublanie v sudoch s tlačiacimi sa kvasinkami navonok a zápach skôr nepríjemné asociácie lebo oni, na rozdiel od vinohradníka, netušia, čo z toho bude.

Bohužiaľ aj my žijeme dobu takéhoto kvasenia. Všetci v podvedomí súhlasíme, aby sa v pozícii pozorovateľa, ktorý sa len okrajovo zúčastňuje ,,procesu".

Navyše každý z nás v tichosti dúfa, že sa všetko uskutoční tam kdesi mimo - za dverami, za územím mojej ambulancie, môjho oddelenia, lebo bezprostredný dotyk s týmto procesom býva často bolestivý. Zvieraní železnou košeľou zvyklostí realizujeme činnosti, postupy, správanie, vzťahy ... tak, ako kedysi. Keď tým druhým niekto povie, že je ich tam veľa, sme to ochotní akceptovať, ale keď mne ten istý povie, že je Vás tam veľa ,,tak urobím všetko preto, aby tá moja stolička zostala na svojom mieste a nedošlo k jej akémukoľvek posunu". Keď sa zmena uskutoční na jednom mieste neznamená to z hľadiska štátu nič. Keď sa však uskutočňuje na všetkých pracoviskách, je z toho ,,kvasenie", ktoré si ťažko nachádza stúpencov. Je však isté, že sa zmeny musíme zúčastniť všetci, a preto nesmieme lipnúť na starých postupoch, starých vzťahoch a manieroch. Treba akceptovať, že karty boli nanovo rozdané a hru treba hrať podľa nových pravidiel. Jediné, čo by malo zostať nezmenené je otázka etiky a morálky. Tak ako bolo neetické a nemorálne, keď nám niekto vtĺkal desaťročia do hlavy, že za prácu zdravotníkov sa neplatí, že za prenos informácii sa neplatí – a všetci dostanete rovnako, pričom je jedno či sa snažíte, či robíte navyše, či odovzdáte pri katedre svojím poslucháčom všetko čo treba alebo nerobíte, neodovzdávate, nesnažíme sa, a tým všetko nivelizujeme do šedivého podpriemeru. Tak ako "nádenník má dostať spravodlivú mzdu", tak musí dostať spravodlivú mzdu i zdravotník nech pracuje na hociakom poste. Možno už nebudeme pracovať v honosných, vysokých, meganemocniciach (kdesi v pivnici), ale budeme musieť začať od piky, v súkromnej ambulancii, ktorú si však budeme mať šancu, vďaka spravodlivej mzde, vylepšiť na optimálnu úroveň dneška.

Skúsme teda každý tam, kde je, zaujať čo najvhodnejšie miesto v hierarchii momentálnych hodnôt. Nespreneverme sa naším ideálom s tým, že budeme pracovať nielen pre pacienta, ale a j pre seba...1.9.RP2004, A.Gúth

DYNAMICKÝ MODEL „TŘÍBODOVÉ“ OPORY NOHY

Autor: I. Vařeka[1,2]

Pracoviště: [1]Lázně Luhačovice, a.s., [2]Katedra fyzioterapie a algoterapie, Fakulta tělesné kultury, Univerzita Palackého, Olomouc

Souhrn

Některé práce vycházející z měření rozložení tlaků pod ploskou nohy v posledních letech zcela odmítly klasický tříbodový (tripodní) model nohy. Cílem této práce, které se zúčastnilo 6 probandů (5 mužů a jedna žena), bylo ověřit platnost tohoto modelu při sledování dalšího parametru - trajektorie COP. Úkolem probandů bylo dosáhnout maximální vychýlení v sagitální rovině při zachování pocitu kontaktu celé plosky vyšetřované nohy s plošinou systému Footscan, který umožňuje sledovat zároveň rozložení tlaků a trajektorii COP. Na základě vizuální analýzy grafů sestrojených ze získaných dat lze konstatovat, že posturální funkce nohy je biomechanicky realizována především prostřednictvím určitých oblastí plosky nohy, resp. segmentů nohy či částí těchto segmentů. Ty je možné označit za “opěrné body”, jakkoliv je z pohledu geometrické terminologie toto označení nepřesné. Nelze je ovšem chápat v rámci klasického tříbodového statického modelu. I stoj je pouze kvazistatický stav a jednotlivé “body” jsou využívány k vytvořen opěrné plochy (AS) “ad hoc” podle aktuální a kontinuálně se měnící situace permanentně vyhodnocované řídícím systémem. Průběžně se tedy mění i opěrná plocha (AS) a od ní odvozená opěrná báze (BS). Současné vyhodnocení rozložení tlaků a trajektorie COP ukazuje, že AS je vzhledem k ploše kontaktu (AC) více redukovaná než jsme původně předpokládali a stejně tak je výrazně menší i BS. Nové zpřesnění definicí uvedených pojmů zohledňuje existenci opěrných bodů a jejich dynamicky se měnící využití během kvazistatického stoje.

Klíčová slova: opora nohy – rehabilitace

REHACARE
REKLAMA
- DODANÉ NA CD

Vařeka I.: The Dynamic Model Threepoints Foot Abutment

Summary

del. We were aimed to prove validity of this model – we pursued a trajectory COP. Our group contained 6 probands /5 men, 1 woman/. They stood on the Footscan by owns footmark and turned aside maximal in a sagital plaine. The Footscan measures trajectory COP and pressure of foot. The graphic result from gained dates showed, that the postural function of foot is realised by its specially segments - supports points. These points are utilised to created of support area /AS/ and it is computer measured permanently. The support area and base are changing. The results showed that both are reduced with regard to contact area.This work is about a exist of supports points and their utilisation.

***Key words**: support foot, rehabilitation*

Vařeka, I.: Dynamisches Modell des „dreipunkten“ Fusshaltes

Zusammenfassung

Manche Arbeiten, die von der Messung der Druckverteilung unter der Plante ausgehen, wiesen in den letzten Jahren völlig das klassische dreipunkte Fussmodell ab. Das Ziel dieser Arbeit an der 6 Probanden (5 Männer und 1 Frau) teilnahmen, war die Geltung dieses Modells bei der Beobachtung des weirteren Parameters – die Trajektorie COP (center of pressure). Die Aufgabe der Probanden war die maximalle Amplitude in sagittaler Ebene bei der Erhaltung des Kontaktgefühlles der ganzen Plante des untesuchten Fusses mit der Fläche des Footscansystems zu schaffen, das zur gleichen Zeit die Druckverteilung und die Trajektorie COP zu verfolgen ermöglicht. Auf Grund der visuellen Graphenanalyse, die aus den Datengewinnungen zusammengestellt sind, kann man feststellen, dass die posturalle Beinfunktion vor allem durch die bestimmte Gebiete der Plante, bzw. der Fusssegmente, oder Teilen dieser Segmente biomechanisch realisiert ist. Die kann man als "Anhaltspunkte" bezeichnen, abwol aus der Sicht der geometrischen Terminologie diese Bezeichnung nicht genau ist. Die kann man aber nicht im Rahmen des klassischen Dreipunktstatischen Modells verstehen. Auch der Stand ist ein quasistatischer Zustand und einzelne „Punkte“ sind zur Schaffung der Anhaltsfläche (AS) „ad hoc“ benutzt, nach der aktuellen und kontinuellen Wechselsituation sind permanent durch das Leitssystem ausgewertet. Laufend wird also auch die Anhaltsfläche (AS) geändert und von der abgeleiteten Anhaltsbasis (BS). Die derzeitige Auswertung der Druckverteilung und der Trajektorie COP zeigt, dass AS ist bezüglich zu der Kontaktfläche (AC) mehr reduziert , als wir ursprünglich vorausgesetzt haben und genauso ist auch die BS deutlich kleiner. Neue Präzisierung der Definition der angegebenen Begriffe berücksichtigt die Existenz der Stützpunkte und deren dynamisch wechselnde verwändung im Laufe der quasistatischen Maschine.

***Schlüsselwörter**: der Anhalt der Fusses – die Rehabilitation*

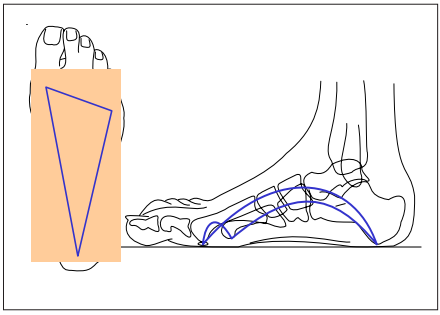

Obr. 1 Klasický tříbodový model nohy dle Kapandjiho

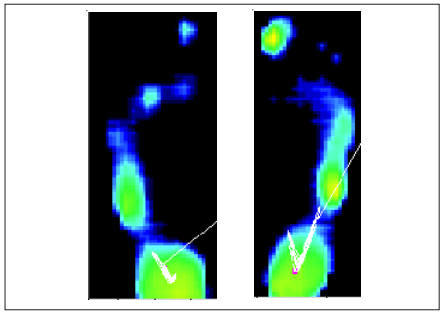

Obr. 2 Stoj na jedné noze s maximálním zatížením paty (při zachování plného kontaktu)

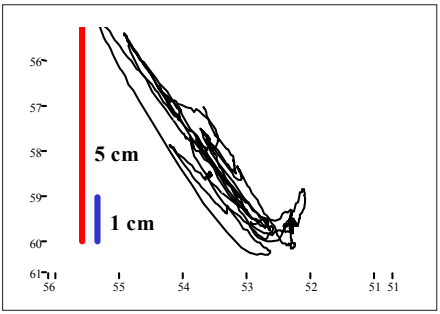

Obr. 3 Stoj na levé noze s maximálním zatížením paty (při zachování plného kontaktu)

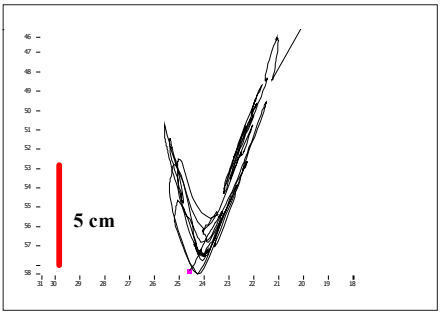

Obr. 4 Stoj na pravé noze s maximálním zatížením paty (při zachování plného kontaktu)

Úvod

Některé práce vycházející z rozložení tlaků pod ploskou nohy v posledních letech (1, 3, 5), zcela odmítly klasický tříbodový model nohy, který je základem pro klasický statický model nožní klenby (4)(obr. 1). Cílem této práce bylo zhodnotit úlohu nohy při zajištění posturální stability a revidovat klasický tříbodový model nohy při sledování vztahu trajektorie COP (center of pressure - působiště reakční síly podložky) a rozložení tlaků pod ploskou nohy.

Metoda

6 probandů (1 žena a 5 mužů ve věku 20-40 let) se ve stoji na jedné noze snažili přenést zatížení ponejvíce dopředu (maximální volní exkurze ventrálně - MVEV) a dozadu (maximální volní exkurze dorzálně - MVED), při zachování pocitu kontaktu celé plosky s podložkou. Měření bylo postupně bylo provedeno pro obě dolní končetiny, odlehčená končetina byla flektována v koleni, horní končetiny byly připaženy, proband se snažil minimálně pohybovat trupem.

K měření byl použit systém Footscan, který umožňuje sledovat zároveň rozložení tlaků a trajektorii COP a následnou analýzu získaných dat a jejich grafické znázornění. Vyšetřování probíhalo v laboratoři Katedry biomechaniky a technické kybernetiky FTK UP v Olomouci. Byl použit systém Footscan fy RSscan (Belgie). Součástí systému je měrná plošina spojená s měřící a vyhodnocovací jednotkou (počítač) a různé typy software. Na měrné plošině o velikosti 40x50 cm jsou umístěny s hustotou 4/cm^2 senzory kryté polymerovou vrstvou a ochranným gumovým kobercem. Výrobcem deklarovaná prahová citlivost systému je tlak 6N/cm^2, oblasti s menším tlakem nejsou zobrazovány ani zahrnuty do výpočtu polohy COP. Pro tento přístroj jsou k dispozici 4 programové moduly - statický (stoj), dynamický – chůze a „Romberg“ a nově i dynamický stoj (“Golf”). Dynamický programový modul nabízí v rámci programu „chůze“ i měření everze/inverze paty během chůze, což je dále využíváno při návrhu protetických vložek. Při kvazistatickém stoji ale nelze tento program ke kvantifikaci inverze/everze použít. Po praktickém testování možností jednotlivých programů a možností dalšího zpracování získaných dat bylo zjištěno, že pro účely této práce je nejvhodnější program Romberg ve verzi 6.3.44. Vlastní měření bylo spuštěno ve chvíli, kdy proband ohlásil, že dosáhl požadovanou polohu, po 5 vteřinách automatického zpoždění probíhalo měření po dobu 10 vteřin. Při nastavené frekvenci snímkování 100 Hz program zaznamenává zatížení ze senzorů a na jejich základě vypočítává polohu COP vzhledem k souřadnicové síti. Po skončení měření zobrazí v okně v barevné škále rozložení zatížení pod ploskou (dvěma ploskami) spolu s trajektorií COP a graficky znázorní časový průběh polohy v ose *x* (mediolaterální) a *y* (dorzoventrální) a rychlosti pohybu COP. Dále je automaticky vypočítána maximální vzdálenost krajních hodnot pro každou osu.

Výsledky a diskuze

Z vizuální analýzy získaných map rozložení tlaků pod ploskou a trajektorie COP je zřejmé, že při stoji s maximálním zatížením paty (MVED) osciluje COP mezi třemi hlavními oblastmi – patou, laterálním paprskem a hlavičkou I. či II. metatarzu (obr. 2, 3, 4). Tyto oblasti opory zhruba odpovídají klasickému tříbodovému modelu, tak jak ho popisuje Kapandji. Uvedený model je ale statický, což neodpovídá skutečnosti, protože stoj není statický stav, jde o dynamickou či spíše “kvazistatickou” situaci a také míra zatížení v opěrných oblastech plosky se neustále mění. Tyto ob-

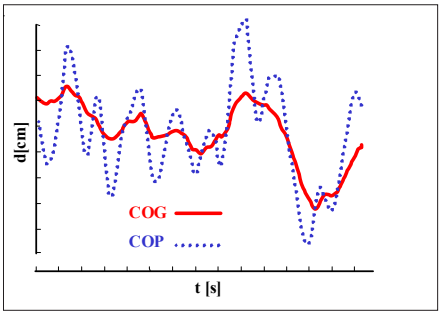

Obr. 5 Kvazistatický stoj (princip obráceného kyvadla) a vztah COP a COG

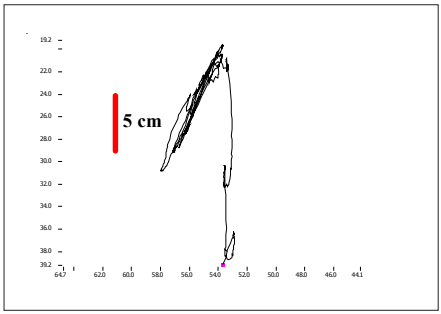

Obr. 6 Stoj na levé noze s maximálním zatížením předonoží (při zachování plného kontaktu)

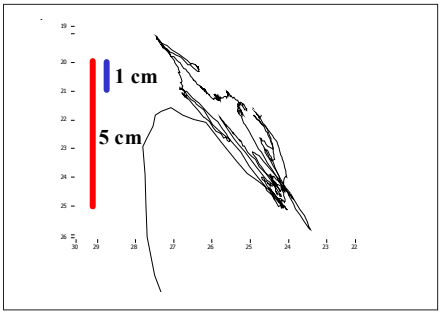

Obr. 7 Stoj na pravé noze s maximálním zatížením předonoží (při zachování plného kontaktu)

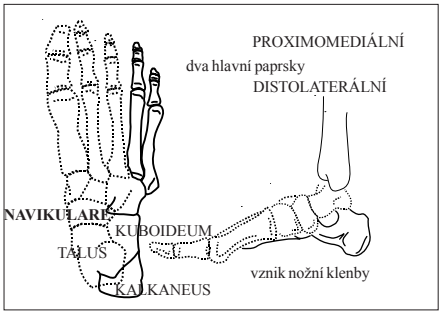

Obr. 8 Rozdělení nohy do dvou hlavních paprsků

lasti lze označit jako opěrné body, jejichž prostřednictvím je realizována posturální funkce nohy. Označení "bod" sice není přesné z pohledu geometrické terminlogie, nicméně tradičně používané a srozumitelné. Pevným podkladem opěrných bodů jsou kalkaneus a další kostěné segmenty nohy. Hlavním principem dynamického tříbodového systému je kontinuálně se měnící kombinace opěrných bodů (a odpovídajících pevných segmentů). Měkké tkáně sice rozkládají zatížení pod opěrnými body do okolní větší plochy, tak jak to popisují autoři zpochybňující platnost tříbodového systému (1, 3, 5), ale jejich podíl na efektivním přenosu síly (impulzu) je minimální, pokud vůbec nějaký. Tříbodová opora je z hlediska stability minimální požadavek, i když může být dále redukována při využití rovnovážných pohybů paží nebo trupu, spíše se však tyto mechanizmy kombinují a doplňují. Dvou- či jednobodová opora je v delším časovém úseku dostačující pouze při významném působení setrvačné síly a změnách opěrné báze (chůze, běh), s klesající setrvačností roste význam minimálně tříbodové opory.

Také ve stoji s maximálním přesunem zatížení dopředu (MVEV) je možné identifikovat určité opěrné body, a také princip jejich dynamického střídání je shodný i když vzhledem k většímu množství pevných segmentů tvořících přednoží již není tak zřejmý tříbodový model (obr.10, 6, 7). Oproti stoji s maximálním zatížením paty (MVED) dochází při maximálním zatížení přednoží (MVEV) k přesunu COP nejen dopředu, ale i více mediálně. To odpovídá modelu dvou hlavních paprsků – medioproximálního (talus, navikulare, klínové kosti a odpovídající tři mediální metatarzy s články prstů) a laterodistálního (kalaneus, kuboideum, nasedající dva laterální metatarzy a pokračující články prstů) (obr. 8). Toto funkční rozčlenění nohy do dvou hlavních paprsků má podklad v pronatorním zkrutu nohy, ke kterému došlo během fylogeneze, což lze dobře demonstrovat při srovnání se zápěstím a rukou. Původně mediální malíkový okraj se v oblasti zánoží dostává pod původně laterální palcový okraj (kalkaneus pod talem). V distálnějších částech nohy (středonoží a přednoží) dále pokračuje pronace a navikulare s klínovými kostmi a odpovídajícími metatarzy se dostává mediálně od kuboideum a IV. a V. metatarzu. Pronatorní zkrut nohy je také podkladem kostní architektury nožní klenby,

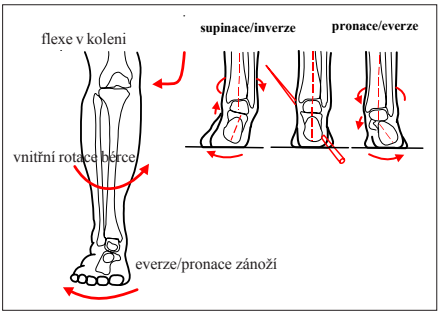

Obr. 9 Pronace/everze zánoží při flexi v kolenním kloubu v CKC. Pantový model fukce subtalárního kloubu dle Inmana

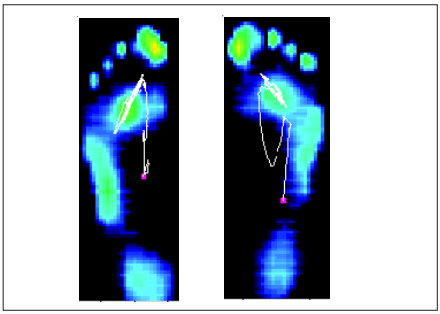

Obr. 10 Stoj na jedné noze s maximálním zatížením předonoží (při zachování plného kontaktu)

jejíž výška je závislá na vzájemném postavení zánoží a přednoží. Mimoto souvisí mediální posun COP při MVEV s tím, že při MVED probandi koleno stojné DK obvykle extendují, zatímco při MVEV mají tendenci koleno flektovat. Vzhledem k vzájemné poloze os kolene, hlezna a Chopartova kloubu, dochází při extenzi kolene k současné supinaci (inverzi) v subtalárním kloubu a při flexi k pronaci (everzi) (8) (obr. 9).

Uvedené poznatky jsou podkladem pro revizi konceptu opěrné plochy a opěrné báze (6, 7). Kontaktní (styčná) plocha (AC), která představuje celou plochu dotyku plosky a podložky, není využita pro přenos zatížení rovnoměrně. Pouze její některé části, tzv. opěrné body (SP) mohou být využity k efektivnímu přenosu síly v rámci udržení posturální stability. Tyto opěrné body vytyčují opěrnou plochu (AS) z celkové plochy kontaktu (AC) a opěrnou bázi (BS) z celkové plochy podložky. Mezi nejzazšími body trajektorie COP a hranicemi BS přetrvává poměrně velká vzdálenost i při maximální snaze o přiblížení se těmto hranicím (ovšem bez ztráty rovnováhy), hranice AC jsou ještě vzdálenější. Oblast možného výskytu COP tedy není celá BS a tudíž ani celá AC. COP nejenže nemůže dosáhnout hranice BS, ale při zachování požadavku udržení rovnováhy se jí nemůže ani přiblížit. Vzhledem k tomu, že oblast možného výskytu COG (tedy kolmého průmětu těžiště COM do podložky) je jen omezenou částí plochy možného výskytu COP, je jasné, že se hranicím BS nemůže přiblížit ani těžiště (respektive jeho průmět do podložky).

Těžiště těla (COM) a jeho průmět do podložky (COG) se nemohou ve stoji ocitnout dorzálně od osy hlezenního kloubu, jinak následuje nevyhnutelný pád nebo úkrok. Naopak COP se může nacházet za osou hlezenní kloubu, nicméně při MVED zůstává COP více vzdáleno od zadního okraje opěrné plochy než od předního okraje opěrné plochy při MVEV (obr. 2, 10). Při MVEV má systém k dispozici dostatečnou rezervu momentu síly plantárních flexorů, je možné využít různé kombinace opěrných bodů představovaných segmenty metatarzů (hlaviček) a distálních článků prstů, přenos síly na podložku je méně tlumen a zpomalován tenčí vrstvou měkkých tkání.

Fakt, že udržení rovnováhy při MVED je mnohem náročnější než při MVEV je známo i z běžné praxe - zatímco stoj na hlavičkách metatarzů a prstech není obtížné zvládnout, stoj pouze na jedné patě je prakticky neudržitelný. Při pokusu o redukci BS pouze pod kalkaneus (bez kontaktu přednoží a laterálního paprsku s podložkou) poskytuje oporu pouze jeden kostěný segment, takže není možné využít dynamické oscilace COP mezi několika opěrnými body a k udržení stability jsou nutné mohutné souhyby trupu a horních končetin a druhostranné dolní končetiny. Navíc silná vrstva mezilehlých měkkých tkání pod patní kostí ztěžuje řídícímu systému přesné cílení působení síly a zpomaluje rychlost nástupu jejího účinku. Dorziflektory nohy mají také nepoměrně menší moment síly ve srovnání s plantárními flexory, což je dáno jak menší kontrakční silou tak i výrazně kratším ramenem páky, a v důsledku toho je prakticky neúčinný mechanismus obráceného kyvadla (6,7) (obr. 5). Oslabení dorziflektorů nohy ve stáří, především m. tibials anterior, je považováno za jeden z významných faktorů přispívajících ke zhoršení balančních schopností (2). Stoj s MVED je tedy prakticky nemožný bez zachování částečného zatížení přednoží, především V. metatarzu. Při inverzi kalkaneu a zatížení zevního paprsku dojde ke zvýšení tuhosti

středního tarzu a noha pak jako rigidní páka citlivě reaguje na řídící pokyny při udržování stability v blízkosti kritické hranice (8).

Závěr

Na základě výsledků lze konstatovat, že posturální funkce nohy je biomechanicky realizována především prostřednictvím určitých oblastí plosky nohy, resp. segmentů nohy či částí těchto segmentů. Ty je možné označit za "opěrné body", jakkoliv je z pohledu geometrické terminologie toto označení nepřesné. Nelze je ovšem chápat v rámci klasického tříbodového statického modelu. I stoj je pouze kvazistatická situace a jednotlivé "body" jsou využívány k vytvoření opěrné plochy (AS) ad hoc podle aktuální a kontinuálně se měnící situace permanentně vyhodnocované řídícím systémem. Průběžně se tedy mění i opěrná plocha (AS) a od ní odvozená opěrná báze (BS). Současné vyhodnocení rozložení tlaků a trajektorie COP ukazuje, že AS je vzhledem k ploše kontaktu (AC) více redukovaná než jsme původně předpokládali a stejně tak je výrazně menší i BS. Nové zpřesnění definicí uvedených pojmů zohledňuje právě existenci opěrných bodů a jejich dynamicky se měnící využití během kvazistatického stoje.

Literatura

1. CAVANAGH, P. R. - RODGERS, MM. - IBIOSHI, A.: *Pressure distribution under symptom free feet dutiny barefoot standing.* Foot Ankle. *1987, 5, s. 262-76*

2. GEFEN, A.: *Simulations of foot stability during gait. Characteristic of ankle dorsiflexor weakness in the eldery.* IEEE Transaction on neural systéme and rehabilitation engineering. *9, 2001, 4, s. 333-337*

3. HENNING, EM. - MILANI, T. L.: *The tripod support of the foot. An analysis of pressure distribution under static and dynamic loading.* Z Orthop Ihre Grenzgeb. *1993, 3, s. 279-84*

4. KAPANDJI, I. A.: The physiology of the joints. Volume two. Lover limb. *Edinburg: Churchill Livingstone, 1987*

5. ROY, K. J.: *Foot, pressure and motion measurements in the foot: current concepts.* Clin Pediatr Med Surgery. *1988, 3, s. 491-508*

6. VAŘEKA, I.: *Posturální stabilita. Část 1.* Rehabilitace a fyzikální lékařství. *9, 2002, 4, s. 115-121*

7. VAŘEKA, I.: *Posturální stabilita. Část 2.* Rehabilitace a fyzikální lékařství. *9, 2002, 4, s. 122-129*

8. VAŘEKA, I. - VAŘEKOVÁ, R.: *Klinická typologie nohy.* Rehabilitace a fyzikální lékařství. *10, 2003, 3, s. 94-102*

Adresa autora: I. V., [2]Katedra fyzioterapie a algoterapie, Fakulta tělesné kultury, Univerzita Palackého, Olomouc

VÁŠ PARTNER V REHABILITÁCII

OMNIMEDIA



DEGENERATÍVNA

SPONDYLÓZA KRČNEJ CHRBTICE: MANAŽMENT Z POHĽADU NEUROCHIRURGA

Autori: A. Džubera, M. Vazan, A. Šteňo
Pracovisko: Neurochirurgická klinika LFUK FNsP akademika L. Dérera, Bratislava

Súhrn

Prospektívne sledovaný súbor vyše 280 pacientov s degeneratívnym ochorením krčnej chrbtice, liečených na Neurochirurgickej klinike v Bratislave v rokoch 1993 - 2002 s dlhodobým pooperačným sledovaním 16 - 124 mesiacov.
Izolovane sme zhodnotili taktiku liečby a výsledky u pacientov s radikulopatiou (R) a so známkami myelopatie (M).
Dominovali predné mikroprístupy s použitím trikortikálneho kostného autoštepu.
Kovovú osteosyntézu sme použili iba u cca 10 % pacientov Nezaznamenali sme rozvoj klinickej pooperačnej instability, komplikácie boli do 8 %. Nevyskytla sa včasná pooperačná mortalita.
Zaznamenali sme zlepšenie v neurologickom náleze a zlepšenie v JOA skóre, Nurrickovej stupnici a v "Manabe Scoring" systéme. Zlepšenie po operácii bolo závislé od stupňa motorického deficitu a dĺžky trvania príznakov pred operáciou (nepriamoúmerne) a stupňa sekundárnej stenotizácie (priamoúmerne). Príspevok sa snaží postihnúť komplexnú liečebnú taktiku cervikálnej osteochondrózy (spondylózy) z pohľadu neurochirurga.
Kľúčové slová: krčná chrbtica, osteochondróza, spondylóza, radikulopatia, myelopatia

Džubera, A., Vazan, M., Šteňo, A.: The Neurochirurgical Management of Cervical Spine Spondylosis Degeneratives

Summary

We pursued our 280 patients with degeneratives disease of cervical vertebras in years 1993-2002. The frontals accesses with utilisation of tricorticalis bone autograft had priority. We utilised a metal osteosynthesis only in 10% patients. We not made a note of clinical postoperative instability, we had less as 8% complication and no soon postoperative mortality. We made a note of neurologic improve and improve in JOA scora, Nurrick´s score and Manabe Scoring System. The improving was dependent from motoric deficit a stenosis before operation.
***Key words**: cervical spine, osteochondrosis, spondylosis, radiculiopathy, myelopathy*

Džubera, A., Važan, M., Šteňo, J.: Degenerative Spondylose der Halswirbelsäule: das Management aus der Sicht der Neurochirurgen

Zusammenfassung:

Prospektiv beobachtete Gruppe mit über 280 Patienten, mit der degenerativen Erkrankung der Halswirbelsäule, die in ärztlicher Behandlung an der Neurochirurgischen Klinik in Bratislava in den Jahren 1993 – 2002 mit der langzeitigen postoperativen Überwachung 16- 124 Monate waren. Isoliert bewerteten wir die Behandlungstaktik und die Ergebnisse bei den Patienten mit der Radiculopathie (R) und mit den Myelopathiesymptome (M). Dominierten die vordere Microzugriffe mit der Anwendung des tricorticalen Knochenautotransplantat. Die Metallosteosynthese applizierten wir nur bei caa 10% der Patienten. Wir haben nicht die Entwicklung der klinischen postoperativen Instabilität registriert, die Komplikationen waren bis 8%. Keine frühzeitige postoperatieve Mortalität trat auf. Wir registrierten die Verbesserung in dem neurologischen Befund im JOA Score, der Nurrickscale und in dem "Manabe Scoring" Systém. Die Verbesserung nach der Operation war von dem Grad des motorischen Defizits und der Dauer der Krankheitssymptome vor der Operation (indireckt proportional) und des Grades der sekundären Stenotisation (direct proportional) abhängig. Der Beitrag bemüht sich die komplexe Heiltaktik der zervikalen Osteochondrose (Spondylose) aus der neurochirurgischen Sicht zu erfassen.
***Schlüsselwörter**: die Halswirbelsäule – die Osteochondrose – die Spondylose – Radiculoptahie – die Myelopathie*

Úvod

Krčná chrbtica je tvorená okrem mäkkých tkanív 7 krčnými stavcami, 8 krčnými koreňmi, 5 medzistavcovými platničkami. Osteochondróza (spondylóza) je degeneratívne ochorenie platničiek s reaktívnymi zmenami na stavcoch a väzoch.

Na podklade kritického rozboru súčasných literárnych poznatkov a vlastnej prospektívnej systematizovanej štúdie sme sa pokúsili podať obraz o problematike modernej chirurgickej liečby degeneratívnych ochorení krčnej chrbtice z pohľadu neurochirurga s dôrazom na problematiku chirurgickej liečby pacientov s myelopatiou.
Indikačné kritéria s ohľadom na časovanie a rozsah operačnej liečby v tejto skupine chorých nie sú ani u rôznych autorov z jedného odboru (neurochirurgie, resp. spinálnej chirurgie) jednotné.
Medziodborovo dochádza k ešte výraznejšej kontroverzii (1, 2, 3, 4, 5).

Anatomické predpoklady, biomechanické, funkčné a elektrofyziologické faktory sa výraznou mierou podieľajú na patofyziologickom rozvoji krčnej osteochondrózy a jej následkov (1, 2, 6, 7, 8, 9).
Zakrivenie krčnej chrbtice a miesto maxima kompresie má rozhodujúci význam pri indikácii charakteru chirurgického zásahu čo do voľby prístupu a prípadného následného stabilizačného zásahu (1, 2).
Východiskom hodnotenia stability chrbtice je Denisov trojstĺpcový model biomechanickej stability (2).
Najčastejšie sa používa definícia stability podľa autorov Frymoyera a Kraga (1, 2):
Spinálna jednotka je stabilná, ak v nej nie je prítomný patologický pohyb a nervové štruktúry sú dostatočne chránené.
Protikladne definovali na základe rozsiahlych testov na kadaveróznych chrbticiach aj instabilitu chrbtice autori White a Panjabi (1, 2):
Instabilita je strata schopnosti chrbtice udržiavať za fyziologickej záťaže štandardné vzťahy v spinálnej jednotke.
Spinálnu jednotku tvorí platnička a susediace stavce s mäkkými štruktúrami: väzy, svaly, cievy ...
Patogenéza degenerácie krčnej chrbtice a jej klinická manifestácia
Známky degenerácie krčnej chrbtice sú v populácii veľmi časté. Literárne pramene uvádzajú, že až u 90 % mužov nad 50 rokov a žien nad 60 rokov sú prítomné rádiografické známky degenerácie (8, 9, 10).
Chronické degeneratívne zmeny krčnej chrbtice (cervikálna spondylóza alebo osteochondróza) sú najčastejšou príčinou progresívneho postihnutia nervových štruktúr, t.j. nervových koreňov a/alebo miechy.
Proces, ktorý sa začína v medzistavcových platničkách, progreduje s pribúdajúcim vekom pacienta a často sa vyvíja súčasne na viacerých miestach. Postupne sa rozširuje aj na okolité mäkké a kostené štruktúry.
Na posúdenie objektívneho klinického stavu pacienta s osteochondrózou krčnej chrbtice pri jej mnohorakých klinických prejavoch v závislosti od stupňa postihnutia nervových štruktúr sa v praxi používajú rôzne hodnotiace stupnice (1, 2, 11, 12, 13).
Na účely porovnávania rôznych súborov sa uprednostňujú čo najjednoduchšie skórovacie systémy. Najrozšírenejšia je stupnica JOA (japonskej ortopedickej asociácie).

Diagnostika

V diagnostickom procese sa postupuje od základných metód, t.j. podrobnej cielenej anamnézy, klinického fyzikálneho a komplexného neurologického vyšetrenia cez zobrazovacie rádiodiagnostické metódy, elektrofyziologické vyšetrenia a v sporných prípadoch až k ďalším pomocným laboratórnym, prístrojovým a zobrazovacím vyšetreniam (1, 2, 9, 14, 15). Cieľom je presne diferencovať úroveň maxima klinickej symptomatológie.
V súčasnosti pri klinicky jasných postihnutiach pri typickej anamnéze a klinickom obraze buď (radiko)myelopatie, alebo izolovanej radikulopatie je zväčša dostatočnou grafickou diagnostickou kaskádou predozadný a bočný dynamický RTG skiagram krčnej chrbtice, natívne MRI a natívne CT vyšetrenie krčnej chrbtice (posledné nie je nevyhnutné, ale lepšie ukazuje kostné zmeny ako MRI). V prípade diagnostickej neistoty sa dopĺňa CT, resp. MRI mozgu, PMG-CT krčnej chrbtice, USG ciev krku, angiografia, zriedka diskografia, elektrofyziologické vyšetrenia, laboratórne rozbory séra a mozgovomiechového moku a ďalšie pomocné vyšetrenia.

Liečba a sledovanie pacientov s degeneratívnym ochorením krčnej chrbtice sú dlhodobé a multidisciplinárne. Terapia sa skladá z dvoch rovnocenných zložiek - konzervatívnej a chirurgickej, ktoré sa navzájom dopĺňajú a prelínajú.

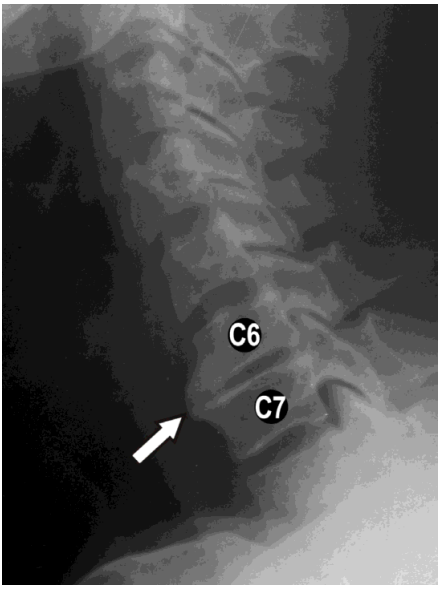

Obr. 1a

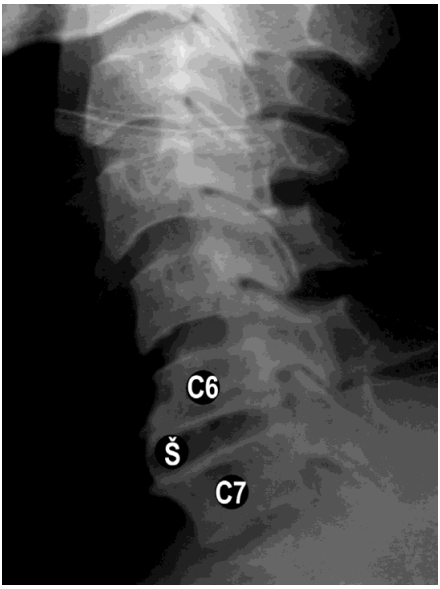

Obr. 1b

Taktika liečby

Taktika liečby pacienta s osteochondrózou krčnej chrbtice závisí od neurologického deficitu, ťažkostí a v neposlednej miere aj od rýchlosti progresie ochorenia (1, 2, 8, 9). Pri jednoznačne klinicky progredujúcom ochorení s korelátom na zobrazovacích vyšetreniach (MRI, CT) sa odporúča chirurgické riešenie (1, 2, 5, 8).

Princípom liečby je cielená mikrochirurgická dekompresia nervových štruktúr. Nasleduje ju kovová stabilizácia chrbtice, ak je nutná z dôvodu instability chrbtice.

Základnou zásadou chirurgickej liečby je voliť prístup podľa miesta najväčšej kompresie nervových štruktúr. Pri voľbe prístupu sa kladie dôraz aj na zakrivenie krčnej chrbtice (1, 2, 4, 14).

Chirurgické prístupy je možné rozčleniť na dve základné skupiny: predné a zadné.

V modernej spinálnej cervikochirurgii sa uprednostňujú prístupy z prednej časti krku. Dôvodom je skutočnosť, že na prednú plochu tiel stavcov sa neupínajú žiadne svaly a možnosť priamo odstrániť degenerovaný disk, ako aj uvoľniť a. spinalis anterior. Využívajú sa postuláty modernej chirurgie, t.j. zachovanie minimálnej možnej invazivity výkonu - cielene sa operuje klinicky manifestná oblasť kompresie.

Pri odstránení disku, prípadne tela alebo tiel stavcov a viacerých platničiek sa na náhradu a stabilizáciu využívajú rôzne materiály: od fyziologicky najvhodnejšej vlastnej kosti z lopaty bedrovej kosti alebo fibuly (obr. 1a-b), až po rôzne syntetické kovové a nekovové materiály (obr. 2a-c: titanová náhrada platničky). Pri nutnosti stabilizovať chrbticu osteosyntetickým materiálom, napr. pri somatektómii (vybratí tela stavca) sa uprednostňuje pevný, ľahký materiál, nespôsobujúci artefakty na MRI (titan).Na ukotvenie dlahy sa javí ako dostatočne stabilná a zároveň aj najbezpečnejšia vnútrodreňová monokortikálna fixácia titanovými skrutkami (obr. 3a-c).

Zadné prístupy sa využívajú pri nedostatočnej dekompresii spredu alebo pri stenotizácii s prevahou na zadnom obvode spinálneho kanála. Na dekompresiu slúži buď hemilaminektómia, alebo laminektómia. Hlavne u mladších pacientov, u ktorých je chrbtica menej stabilná, je možné využiť laminoplastiku (obr. 4a-d). Pri instabilite krčnej chrbtice sa využívajú aj stabilizačné techniky zo zadného prístupu. Sú však menej "biomechanicky" odolné a pevné ako predné stabilizácie.

Filozofia výkonov v oboch podskupinách je však identická. Snahou je čo najmenej invazívnym výkonom (čo do prístupu a rozsahu) cielene odstrániť maximum útlaku, zodpovedného za klinické ťažkosti, a to aj za cenu viacnásobného operovania s odstupom asi pol roka, ak si to charakter ochorenia vyžaduje.

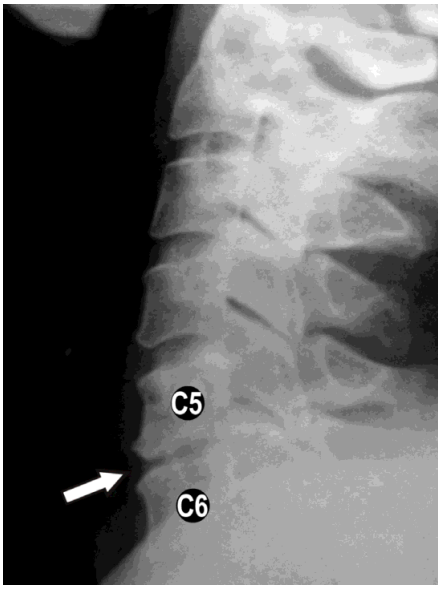

Obr. 2a

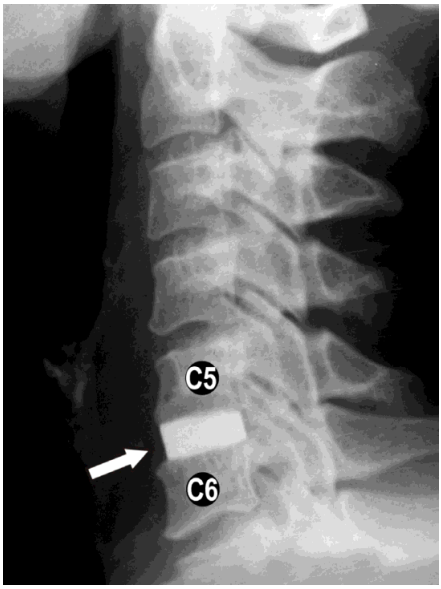

Obr. 2b

Ciele štúdie bolo možné formulovať aj otázkami: - Je chirurgické ošetrenie účelný spôsob liečby pacientov s myelopatiou?

· V akom časovom intervale po operácii je možné očakávať maximum zlepšenia a aké je veľké v závislosti od predoperačného stavu pacienta?

· Ako často je nevyhnutné vykonať osteosyntetickú stabilizáciu v oboch skupinách?

Metodika

Na kvantifikáciu predoperačného a pooperačného neuronálezu sa využívajú kvantifikačné stupnice, prevzaté z literatúry (1, 2, 5, 9, 10):
- Nurrickova stupnica (ďalej NS)
- Skóre japonskej ortopedickej asociácie(ďalej JOA)
- "Manabe skoring systém" (ďalej MSS) a Frankelova stupnica (ďalej FS)

NS od I. do V. sa viaže na stupeň poruchy chôdze (I.= bez postihnutia po V.= upútaný na lôžko).

JOA Japonská ortopedická asociácia navrhla klasifikačnú stupnicu, vychádzajúcu z kvantifikácie položiek vo forme súčtu bodov zo 4 kategórií:
bodovanie motoriky horných končatín (0 - 4), dolných končatín (0 - 4), citlivosti (0 - 2) (súčet horná končatina + dolná končatina + trup) a bodovanie sfinkterových ťažkostí (0 - 3).

Maximum bodového ohodnotenia je súčet 17 bodov, hodnoty pod 13 bodov je možné považovať za ťažkú myelopatiu. Stupnica je použiteľná aj na hodnotenie radikulopatie,
ak sa prejavuje okrem bolesti aj inými príznakmi.

FS sa používa najmä pri úrazoch, hodnotí stupeň kombinácie motorického a senzitívneho deficitu (od najhoršieho kvadruplegického A po bezpríznakové E).

MSS, odvolávajúci sa na Frankelovu stupnicu "semiobjektívne" vyjadruje stav po liečbe:
I. výborne: zlepšenie viac ako o jeden stupeň Frankelovej stupnice
II. dobre: zlepšenie o 1 stupeň FS
III. mierne: zlepšenie neurologického obrazu bez zmeny vo FS
IV. bez zmeny
V. neuspokojivo: zhoršenie stavu bez závislosti od kvantity

Výsledky

Za 10-ročné obdobie tvorí náš súbor viac ako 280 pacientov. Z toho bolo 70 % s myelopatiou (ďalej M) a 30 % s radikulopatiou (ďalej R). Pomer mužov a žien v oboch podskupinách bol približne 3:1.
Kovovú osteosyntézu je nutné urobiť v cca 8 - 10 % prípadov. Percento komplikácii sa udáva 3 - 8 %.

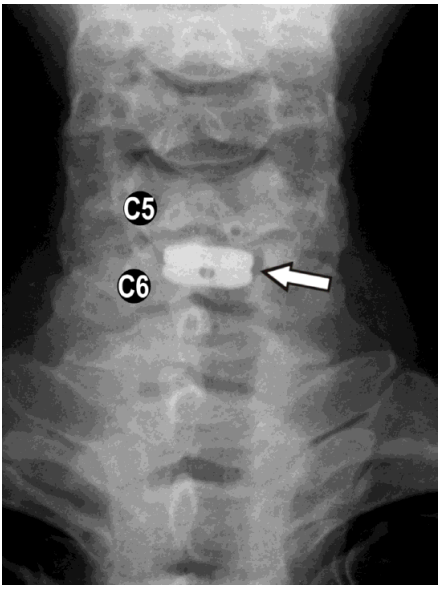

Obr. 2c

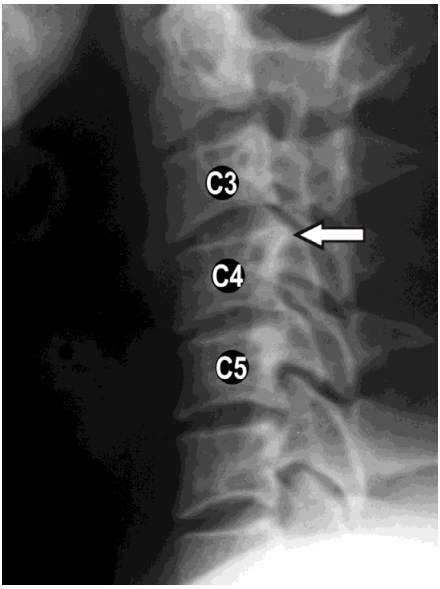

Obr. 3a

Maximálna frekvencia bola medzi 40. a 60. rokom života.
V podskupine M mali pacienti primárnu stenózu miechového kanála. V podskupine R bol spinálny kanál normálne široký, bol iba druhotne zúžený v mieste kompresie.
Spondylotický index, resp. biologická rezerva (t.j. stupeň stenotizácie oproti pôvodnej šírke, potrebný na klinickú manifestáciu ochorenia) bol priemerne 0,18 (18 %) v M a 0,22 (22 %) v R.
V dynamike zmien JOA, Nurrick a MSS stupnice pred a po operácii sme zachytili merateľné zlepšenie. Priemerne zlepšenie v M o 1,5 b JOA, v R o 0,67 b JOA ($p<0,001$).
Stav pacientov s R postihnutím sa zlepšil vo všetkých prípadoch. Najvýraznejšie zlepšenie nastávalo v odstupe 6 - 12 mesiacov po operácii. Bez zmeny ostalo 9,3 % pacientov, aj to iba v podskupine M. V neurologickom obraze sa po operácii zhoršil iba jeden pacient (0,7 %) v podskupine M.

Diskusia

Pri liečbe spondylózy krčnej chrbtice je indikovaná chirurgická intervencia urgentne v prípade náhleho motorického deficitu, progresívneho zhoršovania klinického stavu, pri zlyhaní štandardnej konzervatívnej liečby (3 týždne perorálnej a 3 týždne parenterálne analgeticko-myorelaxačnej liečby s fyziatrickou podporou).

V chirurgickej liečbe sa preferujú predné operačné prístupy a použitie buď trikortikálneho autoštepu z bedra, alebo zo syntetického materiálu, napr. titanu, kevlaru, biokeramiky, kostného cementu. Cieľom je po dekompresii útlaku miechy alebo nervového koreňa zachovať výšku intervertebrálneho priestoru a dosiahnuť pevnú fúziu priľahlých stavcov. V štádiu prospektívneho klinického skúšania so sľubnou budúcnosťou je náhrada kĺbu krčnej chrbtice (Bryan Medtronic - obr. 5., ktorý je registrovaný pre implantáciu aj v SR, zatiaľ nie je hradený poisťovňou, implantáciu vykonáva NCH Bratislava a Nové Zámky. Cena implantátu je cena asi 100 000 Sk. Táto náhrada kĺbu zachováva aj pohyblivosť segmentu a nevyžaduje pooperačnú fixáciu golierovou ortézou. Pri kostených štepoch je nutná fixácia ortézou v dĺžke 6 týždňov, pri umelých materiáloch ako titan a kevlar trvá podľa typu asi 1 - 14 dní).
Vo včasnom pooperačnom období (do týždňa po operácii počas hospitalizácie) je pacient po 12 hodinách od operácie vertikalizovaný s extenzným golierom, ktorý nosí pri chôdzi, sedení a spánku. Fyziatrická liečba pozostáva z dychových a relaxačných cvikov na horných končatinách a reedukácie stereotypov chôdze. Po prepustení odporúčame, aby fyziatrická

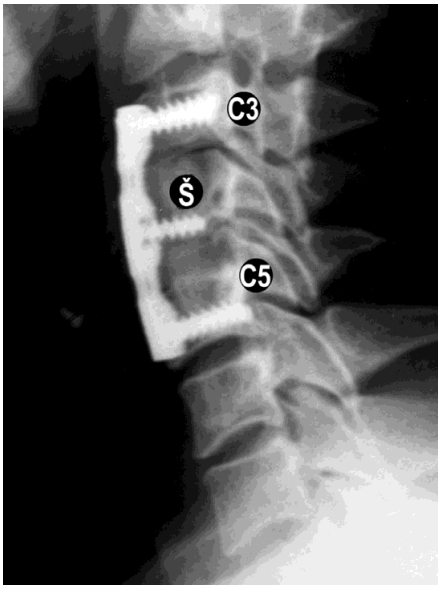

Obr. 3b

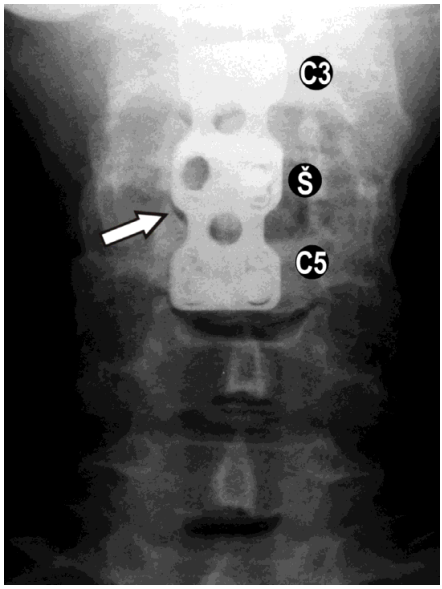

Obr. 3c

liečba pozostávala počas 6 týždňov z dychových cvikov, reedukácie stereotypov chôdze bez rozcvičovania krčnej chrbtice.
V etape 6 - 12 týždňov sa postupne strečingovo rozcvičuje krčná chrbtica s využitím podporných fyziatrických procedúr. Medzi 3. a 6. mesiacom od operácie odporúčame postupne plnú fyziatrickú terapiu bez obmedzení, zameranú na rozhýbanie šije a budovanie svalového korzetu krku. Štandardná liečba pokračuje 21-dňovým pobytom v kúpeľoch v čase 6 - 18 mesiacov od operácie.
Okrem uvedeného je potrebná pravidelná chondroprotektívna a polyenzymatická liečba (chondroitínsulfát a Wobenzym, Mugos) v dvoch mesačných kúrach aspoň 1x ročne. V dlhodobom pooperačnom období je nutná úprava pohybovej záťaže, pravidelnosť fyziatrickej facilitácie svalstva, podporná farmakoterapia, balneológia.

„Daňou“ za odstránené bolesti a (aspoň) oddialenie ťažkého neurologického deficitu s odkázanosťou na iné osoby je znížená pohyblivosť šije pri viacsegmentovom postihnutí a stabilizácii chrbtice (1, 2, 5, 11).

Pri priaznivom pooperačnom priebehu robíme včasnú RTG snímku s golierom v štandardných projekciách ešte počas hospitalizácie. Ďalšia kontrola a bočné dynamické RTG snímky sa robia s odstupom troch mesiacov po operácii. Následné vyšetrenie je po návrate z kúpeľnej liečby. V prípade nových ťažkostí sa kontrola a RTG vykonáva okamžite a pacient sa vracia na začiatok liečebného a diagnostického reťazca (CT, MRI...).

Postihnutie dolnej časti krčnej chrbtice je v zhode so stupňom statodynamického zaťaženia dolnej krčnej chrbtice.
Rozdiely v postihnutí medzi pohlaviami (aj keď štatistickú významnosť pri nedostatočnej veľkosti súborov sme nedokázali) je možné vysvetľovať buď menším nefyziologickým zaťažením žien počas života, alebo ich lepšou odolnosťou voči záťaži (možný aj ochranný význam estrogénov?).V dostupnej literatúre sme vysvetlenie nenašli.

Na rozvinutie klinických príznakov myelopatie bol nutný dlhší časový interval.
Je možné suponovať, že miecha sa v tomto ohľade javila ako odolnejšia v porovnaní s nervovými koreňmi.
Najčastejšia frekvencia maxima pooperačného zlepšenia bola v odstupe medzi 6 - 12 mesiacmi po operácii.

Na základe výsledkov zlepšovania pacientov s ťažkou myelopatiou možno povedať, že ak pacient dospeje pred operáciou do stavu s ťažkým neurologickým postihnutím (ťažká mye-

Obr. 4a

Obr. 4b

lopatia s JOA menej ako 13b), uspokojivé zlepšenie nastane iba u minima pacientov.
To je dôvod ktorý vedie naše aj ostatné pracoviská k indikácii včasnej chirurgickej dekompresie pri progresívnom rozvoji myelopatie (1, 2, 5).

Záver

Najzávažnejšou komplikáciou degenerácie krčných medzistavcových platničiek a okolitých štruktúr je cervikálna spondylotická myelopatia, najmä ak je spojená s úzkym chrbticovým kosteným kanálom. Môžu, ale aj nemusia byť pri nej vyznačené aj radikulárne ťažkosti (myelopatia s radikulárnym dráždením alebo bez neho).

V úvodných štádiách ochorenia dochádza prevažne k funkčnej poruche na podklade relatívnej ischemizácie, takže podstatná časť zmien a klinických prejavov je reverzibilná (1, 2, 15). Vzhľadom na interindividuálne variácie vaskularizácie a kolaterálneho obehu v jednotlivých segmentoch krčnej miechy je možné vysvetliť pestrosť klinických obrazov manifestácie spondylotickej myelopatie. Cieľom diagnostiky a diferenciálnej diagnostiky je stanoviť podiel krčnej osteochondrózy na klinických ťažkostiach pacienta.

Stále je potrebné mať na zreteli niekoľko dôležitých skutočností:
- krčná osteochondróza je degeneratívne ochorenie, ktoré nie je možné odstrániť ako celok, iba zmierniť jej najvýraznejšie klinické symptómy, prípadne segmentálne čo najšetrnejšie odstrániť mikrochirurgickou cestou tkanivá utláčajúce miechu alebo nervové korene. Efekt môže byť dočasného charakteru, ak dôjde k progresii degeneratívnych zmien v chrbtici.
- chrbtica je funkčný anatomický celok a postihnutie krčného segmentu býva združené s degeneráciou aj ďalších častí chrbtice v rôznom stupni progresie.

Sumarizáciou výsledkov z predchádzajúcej časti je možno formulovať niekoľko záverov:
· Degeneratívne ochorenia krčnej chrbtice postihujú 3-krát častejšie mužov ako ženy.
· Postihnutie miechy býva 2x častejšie, ako izolovaná radikulopatia.
· Najbadateľnejšie zlepšenie sa neprejavilo bezprostredne po operácii, ale dosahovalo sa približne po polroku až roku od operácie. Celkovo sa zlepšuje asi 90 % operovaných.
· Pacienti s ťažkým postihnutím predoperačne sa výraznejšie klinicky zlepšia iba málo.
· Najčastejšie postihnutou úrovňou je dolná časť krčnej chrbtice: C5/6 a C6/7 v oboch podskupinách.

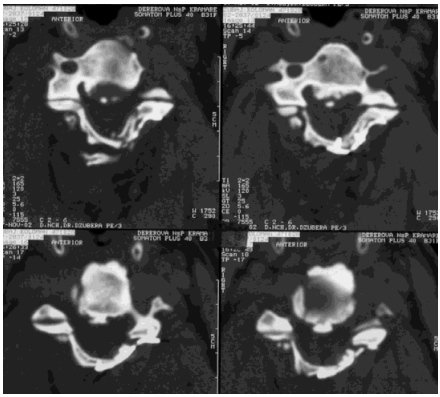

Obr. 4c

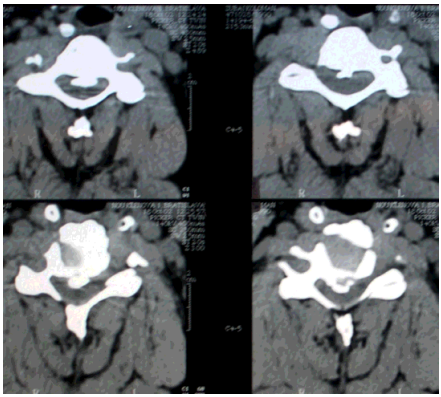

Obr. 4d

· Preferovaný býva prístup spredu, keďže aj väčšina útlaku je lokalizovaná pred miechou.

Formulované závery poukazujú na nesporný význam včas a rozsahovo správne indikovanej operácie. Vzhľadom na súvislosť medzi primárnou stenózou spinálneho kanála a vznikom myelopatie je účelné prísne sledovať (aspoň klinicky) týchto pacientov, ak sa u nich začnú prejavovať známky vertebrogenných ťažkostí. Poznatok, že je potrebná asi 20-percentná sekundárna stenotizácia, aby sa rozvinula klinická manifestácia ochorenia, môže uľahčovať naplánovanie operácie.

Pri náhodnom náleze veľkej degeneratívnej stenotizácie si pacient vyžaduje prísnejšie sledovanie a aplikáciu preventívnych opatrení na zabránenie manifestácie ochorenia. Prísnejšie je treba sledovať mužov, ktorí sú postihnutí najčastejšie. U pacienta s progresívne sa rozvíjajúcou myelopatiou je vhodné vykonať chirurgickú dekompresiu čím skôr a zabrániť tak vzniku ťažkej a málo zlepšiteľnej myelopatie. Žiaduca je trvalá dispenzarizácia aspoň na úrovni neurologickej ambulancie. Ideálne je riadiť dispenzár prostredníctvom neurochirurgickej ambulancie.

Literatúra

1. FRYMOYER, J. W. ed.: The Adult Spine-Principles and Practice I, II, New York, Raven Press, 1991, 2178 s

2. MENEZES, A. H. - SONNTAG K. H., ed.: Principles of Spinal Surgery 1, 2, New York,Raven Press, 1994, 1561 s

3. WATTERS, W.: Anterior cervical discectomy with and without fusion. Spine, 19, 1994, 2343 - 2347

4. SEIFERT, V. - STOLKE, D.: Multisegmental cervical spondylosis: treatment by spondylectomy, microsurgical decompression, and osteosyntesis., Neurosurgery, 29, 1991, 498 - 503

5. BRAAKMAN, R.: Management of cervical spondylotic myelopathy and radiculopathy, Neurol.Neurosurg. Psychiat., 57, 1994, 678 - 680

6. TAYLOR, J.: Surgical treatment of cervical spondylotic myelopaty in eldery patients., Age Ageing, 20, 1991, 407 - 412

7. ROWLAND, L.P: Surgical treatment of cervical spondylotic myelopathy. Time for a controlled trial, Neurology, 42, 1992, 5 -13

8. DŽUBERA, A. - ŠTEŇO, J. - ILLÉŠ R.: Management osteochondrózy krčnej chrbtice, Zdravotnícke noviny - Lekárske listy, roč 2/56, 1997, 15, s. 14 - 19

9. DŽUBERA, A. - ŠTEŇO, J. - ILLÉŠ R. - PRUŽINCOVÁ, Ľ. - MOCZOVÁ, J. -VOKOUNOVA, D.: Klinicko-rádiodiagnostická korelácia pri degeneratívnych ochoreniach krčnej chrbtice u operovaných pacientov, Lekársky Obzor, XLVIII, 4/99, 1999, 111 - 114

10. KADAŇKA, Z.: Léčit krční spondylogenní myelopatii konzervativně nebo chirurgicky?, Praktický Lékař, 75, 1995, 11, 538 - 540

11. TERAMOTO, T.: Long-term results of the anterior cervical spondylodesis. Neurosurg., 35, 1994, 64 - 68

12. GOTO, S.: Anterior surgery in 4 consecutive technical phases for cervical spondylotic myelopathy., Spine, 18, 1993, 1968 - 1973

13. LAW, M.D., et all: Evaluation and management of cervical spondylotic myelopathy., J.Bone Joint Surg, 76A, 1994, 1420 - 1433

14. MARCHESI, D.G.: Application and results of the AO internal fixation system in nontraumatic indications, Spine, 16, 1991, 162 - 169

15. SADASIVAN, K. K., et all.: The natural history of cervical spondylotic myelopathy,Yale J. Biol. Med.,66, 1993, 235 - 242

Adresa autora: A. D., NCH klinika, FNsP akademika L. Dérera, Limbova 5, Bratislava

REKLAMA
T.TEPLICE
- BOLO DODANÉ UŽ DO
PREDCHÁDZAJÚCEHO
ČÍSLA

REKLAMA
VAMEL
DODAJÚ NOVÉ

SYNDRÓM BOLESTIVÉHO PLECA – MOŽNOSTI DIAGNOSTIKY

Autori: M. Lisý, P. Cisár, R. Jány
Pracovisko: II. ortopedická klinika FN Ružinov, Bratislava

Súhrn
Bolestivé plece predstavuje problém, na riešení ktorého sa podieľajú neurológovia, ortopédi, praktickí a rehabilitační lekári a fyzioterapeuti. Základom pre úspech v liečbe je správne stanovenie diagnózy. Súčasné osvedčené diagnostické postupy umožňujú správne stanoviť diagnózu prakticky každému lekárovi prichádzajúcemu do kontaktu s touto problematikou. Cieľom práce nie je encyklopedicky informovať o problematike bolestivého pleca, ale poskytnúť informáciu o možnostiach jednoduchej a materiálne nenáročnej diagnostike. Zameriava sa na diagnostiku a diferenciálnu diagnostiku, ktorá nevyžaduje zvláštne prístrojové vybavenie. Popisuje alternatívne vyšetrenia a vytvorenie efektívneho diagnostického algoritmu - potom závisí od skúseností a možností jednotlivých pracovísk.
Kľúčové slová: bolestivé plece – diagnostika

Lisý, M., Cisár, P., Jány, R.: The Pain Shoulder Syndrom - diagnostics

Summary

A pain shoulder employed physicians neurologics, orthopedics, fyziatrics and fyzioterapuetics. The right diagnosis is elementary for effective therapy. The work aimed at diagnosis and diferential diagnosis without specially apparatuses.
***Key words**: pain shoulder, diagnosis*

Lisý, M., Cisár, P., Jány, R.: Das Syndrom der schmerzhaften Schulter – die Diagnostikmöglichkeiten

Zusammenfassung

Die schmerzhafte Schulter stellt das Problem dar, das Neurologen, Orthopäden, praktische Ärzte, Rehabilitationsärzte und Physiotherapeuten lösen. Das Fundament des Erfolges bei der Heilung ist die richtige Diagnose festzustellen. Die jetzige bewährte diagnostische Methoden ermöglichen die richtige Diagnoseställung praktisch jeden Arzt der mit dieser Problematik ins Kontakt kommt. Das Ziel dieser Arbeit ist nicht enzyklopädisch über die Problematik der schmerzthaften Schulter zu informieren, aber die Information über die Möglichkeiten der einfachen und materiell anschpruchlosen Diagnostik zugäben. Orientiert ist auf die Diagnostik und die Differentialdiagnostik, die nicht spezielle Gerätteausstatung benötig. Beschreibt die alternativen Untersuchungen und die Schaffung des effektiven Diagnosenalgorithmuses. Dann ist es auf den Erfahrungen und Möglichkeiten der einzelnen Arbeitsstellen.
***Schlüsselwörter**: die schmerzhafte Schulter – die Diagnostik*

Úvod
Bolesti pleca sú bežným dôvodom, aby pacient vyhľadanal neurológa, ortopéda, rehabilitačného alebo praktického lekára. Ich liečenie často prebieha bez dôslednej diagnostiky a v dôsledku toho je terapia nešpecifická a uniformná. Výsledkom neadekvátnej liečby a perzistujúcej príčiny ťažkostí je tendencia prechodu do chronicity s pretrvávajúcou bolestivosťou, obmedzením hybnosti a oslabením svalovej sily. Výsledný stav je potom zaradený do kategórie "periarthritis humerscapularis", ktorý opísal ešte v roku 1872 Duplay (9) a odvtedy sa úspešne používa. Tak isto je časté označenie súboru príznakov názvom "zmrznuté plece – frozen shoulder", ktorý je vyhradený pre špecifické ťažkosti popísané ďalej. Na možnú etiopatológiu bolestí pleca poukázali vo svojich prácach Painter (23) v roku 1907 a Strieda (27) v roku 1908, ktorí popísali výskyt kalcifikátov v subakromiálnom priestore, Codman (6,7) sa venoval poškodeniu manžety rotátorov a ich možnej rekonštrukcii. Akromion a jeho tvar

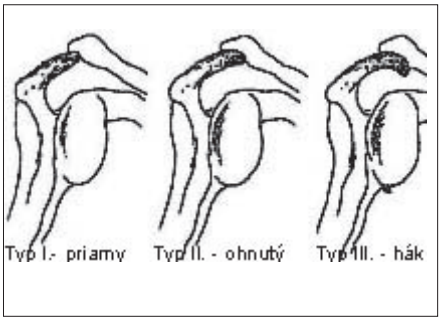

Obr. 1 Typy akromia podľa Biglianiho a Morrisona

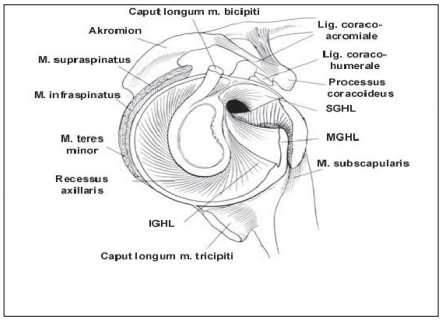

Obr. 2 Schématický nákres rezu subakromiálnym priestorom a plecovým kĺbom

ako možný zdroj subakromiálnej patológie je popísaný v prácach Smitha – Petersena (25), Mc Laughlina (19) a Armstronga (2). Ich postupy však pre zlé klinické výsledky neboli uvedené do praxe. Kritické zhodnotenie biomechaniky pleca a jeho korelácia s patologickými nálezmi viedlo k tomu, že Neer (21) zaviedol v roku 1972 pojem "impingement subacromialis". Lokalizoval priestor, v ktorom dochádza ku kompresii mäkkých štruktúr pleca, a rozdelil ho na tri štádiá, charakterizované vekom a rozsahom patologických zmien (tab.1) (22). Pokračovaním sledovania vzájomného vzťahu tvaru akromia a rozsahu poškodenia subakromiálnych štruktúr boli práce Biglianiho a Morrisona (4). Na základe výsledkov kadaveróznej štúdie rozdelili tvar akromia na 3 typy (obr.1). Pri analýze výskytu lézií manžety rotátorov zistili, že incidencia lézie manžety rotátorov pri priamom akromiu je 17 %, pri ohnutom akromiu 43 % a pri hákovitom tvare akromia bol výskyt lézie manžety 39 %. Pri opačnom zhodnotení bolo zistené, že pri lézii manžety je v 70 % prítomný hákovitý typ akromia. Výsledky kadaveróznej štúdie potvrdili aj v klinickej štúdii, kde sa dopracovali k zhodným výsledkom.

Na rozdiel od autorov, ktorí zastávali tzv. exogénnu teóru vzniku subakromiálnej patológie, teda mechanického poškodenia mäkkých tkanív v dôsledku zúženia subakromiálneho priestoru (vrodený tvar akromia, osteofyty, entezofyty, degenerácia akromioklavikulárneho kĺbu, pórazové stavy, os acromiale,...), existuje skupina autorov, ktorá preferuje tzv. endogénnu teóriu vzniku subakromiálnej patológie. Vychádza z prác Codmana (8), ktorý identifikoval "hypovaskulárnu zónu" v šlache m. supraspinatus - nachádza sa asi 15 mm od jeho úponu na tuberculum majus humeri. Mikroangiografickou štúdiou Rathburn a Mc Nab (24) v roku 1970 dokázali oblasť zníženého prekrvenia kritickej zóny, teda oblasti, kde je najčastejší výskyt degeneratívnych zmien. Túto teóriu podporovali početné nálezy parciálnej ruptúry artikulárnej plochy manžety rotátorov zistené artroskopicky, resp. intrasubstancionálne lézie zistené magnetickou rezonanciou pri priamom tvare akromia.

Jobe a Kvitne (16) v roku 1989 rozšírili diagnózu impingementu o tzv. "sekundárny impingement", ktorý vzniká v dôsledku instability a dislokácie glenohumerálneho kĺbu. Je charakteristický pre športovcov, ktorí sa venujú prevažne nadhlavovým švihovým (vrhacím) športom (throwing athlets). Súčasťou poškodenia glenohumerálneho kĺbu pri vrhacích disciplínach je lézia šľachy dlhej hlavy m. biceps brachii, tzv. bicipitolabrárneho komplexu. Tento môže byť v rôznom rozsahu odseparovaný od kostného úponu, tzv. SLAP lézia, ktorú popísal Snyder (26) v roku 1990 a rozdelil ju na 4 typy. Walch a kol. (28) v roku 1991 rozšírili kolekciu impingementu o tzv. vnútorný glenoidálny impingement, ktorý vzniká kontaktom tuberculum majus humeri a úponom manžety rotátorov o hornú zadnú časť glenoidálnej jamky.

Stručná rekapitulácia histórie diagnostiky a liečby ochorení pleca poukazuje na komplexnosť a mnohorakosť príčin s ktorými treba v klinickej praxi rátať. Daná problematika svojou povahou presahuje jednotlivé disciplíny medicíny a často sa na ňu nazerá len v rámci zorného poľa tej-ktorej medicínskej disciplíny. Cieľom práce je vysvetliť etiopatologické príčiny vzniku ťažkostí v oblasti plecového kĺbu a tak isto načrtnúť diagnostické možnosti, ktoré svojou nenáročnosťou umožňujú základnú diagnostiku a diferenciálnu diagnostiku širokému spektru lekárov rôznych disciplín,

Obr. 3 Nález depozitov vápnika v subakromiálnom priestore pri RTG vyšetrení pre bursitis subacromialis calcarea

Obr. 4 Masívna degeneratívna lézia manžety rotátorov na kadaveróznom preparáte

ktorí sa podieľajú na diagnostike a liečbe bolestí plecového kĺbu.

Anatomické a funkčné poznámky

Subakromiálny priestor

Ide o priestor, ktorý je zozadu a zhora ohraničený samým akromiom a akromioklavikulárnym kĺbom, predné ohraničenie tvorí korakoakromiálne ligamentum. Spodinu tvorí horná plocha hlavy humeru. V tomto priestore je uložená kapsula, subakromiálna burza a rotátorová manžeta (obr.2).

Rotátorová manžeta

Názov pre spoločný úpon šliach m. subscapularis (tuberculum minus humeri), m. supraspinatus, m. infraspinatus a m. teres minor (tuberculum majus humeri), ktoré svojím úponom vytvárajú kopulovité krytie hlavy humeru. Na prednej hornej ploche sa nachádza trojuholníkový defekt, ktorým prechádza processus coracoideus. Táto oblasť sa nazýva rotátorový interval (5). Presná lokalizácia rotátorového intervalu je medzi predným okrajom m. supraspinatus a horným okrajom m. subscapularis. Báza je na processus coracoideus, apex tvorí ligamentum transversum humeri v oblasti sulcus intertubercularis humeri. Tento priestor premosťuje tkanivo kapsuly, pričom je spevnené vláknami ligamentum coracohumerale a ligamentum glenohumerale superior. Súčasťou tohto komplexu je aj šľacha dlhej hlavy m. biceps brachii. Rotátorový interval hrá dôležitú úlohu v udržiavaní stability a koordinácii pohybov v glenohumerálnom kĺbe.

Arcus coracoacromialis

Korakoakromiálny oblúk je v kontakte s časťou rotátorovej manžety, so šľachou dlhej hlavy bicepsu a subakromiálnou burzou. Je tvorený štruktúrami ligamentum coracoacromiale, processus coracoideus a acromion. Abnormalita v ktorejkoľvek z týchto štruktúr môže viesť k útlaku priľahlých mäkkých tkanív, predovšetkým rotátorovej manžety.

Biomechanika

Pôvodný názor, ktorý predpokladal izolovaný valivý pohyb v glenohumerálnom kĺbe pri abdukcii do 90 st. s kontaktom medzi tuberculum majus a akromiom, následnou rotáciou lopatky pri pokračovaní pohybu nad 90 st., bol vystriedaný názorom, ktorý predpokladá komplexnejší mechanizmus pohybu. Zúčastňujú sa na ňom viaceré štruktúry plecového pletenca, ktoré vytvárajú funkčný celok a navzájom sú prepojené glenohumerálnym, akromioklavikulárnym, sternoklavikulárnym kĺbom a tzv. funkčnými kĺbmi – torakoskapulárnym a subakromiálnym. Funkčné kĺby nie sú kĺby v pravom zmysle slova, ale svojimi klznými rozhraniami sa podieľajú na celkovej hybnosti plecového kĺbu (3). Maximum pohybu prebieha v glenohumerálnom kĺbe, pričom samotný rozsah pohybu v tomto kĺbe by nebol vždy dostačujúci a tak isto musí byť zachovaná stabilita aj v extrémnych polohách. Toto je zabezpečené rotáciou lopatky, teda kraniomediálnym stáčaním glenoidálnej jamky. Prvých 30 st. abdukcie prebieha len v glenohumerálnom kĺbe. V rozsahu medzi 30 – 170 st. abdukcie dochádza k rozloženiu pohybu medzi glenohumerálny a torakoskapulárny kĺb v pomere 2:1, teda na každých 15 st. abdukcie pripadá 10 st. na glenohumerálny kĺb a 5 st. na torakoskapulárny kĺb. Tento konštantný pomer pohybu v oboch kĺboch sa nazýva humeroskapulárny rytmus. Celkový rozsah abdukcie, resp. elevácie je potom rozložený na 120 st. v glenohumerálnom a na 60 st.

Obr. 5 „Sulcus sign" pri multidirekcionálnej instabilite pleca

Obr. 6 AP projekcia pleca s patologickým akromio-humerálnym intervalom (< 6 mm)

v torakoskapulárnom kĺbe. Rotácia lopatky má vplyv na stabilitu, ako aj na orientáciu priebehu svalov vzhľadom na centrum rotácie tak, aby sa zachovalo ich pracovné optimum. Pohyb lopatky prebieha súčasne s pohybom v akromioklavikulárnom a sternoklavikulárnom kĺbe, ktoré limitujú rozsah pohybov lopatky. Pri abdukcii pleca do 90 st. je každých 10 st. abdukcie spojené asi so 4 st. elevácie laterálnej časti klavikuly, ktorá prebieha v sternoklavikulárnom kĺbe. Pri 90 st. abdukcie sa kľúčna kosť elevuje o 36 st., čím dôjde k napnutiu lig. costoclaviculare, blokuje ďalšiu eleváciu kľúčnej kosti. Zvyšných 24 st. sa dosiahne abdukciou lopatky voči kľúčnej kosti v akromioklavikulárnom kĺbe. Pri tomto pohybe sa napína lig. coracoclaviculare a ťahom tohto ligamenta dochádza k rotácii kľúčnej kosti okolo pozdĺžnej osi. Významnú úlohu pri tomto pohybe má esovitý tvar kľúčnej kosti, pričom konvexita, na ktorú sa upína lig. coracoclaviculare, je dorzálne od osi rotácie. K rotácii kľúčnej kosti dochádza pri abdukcii 80 – 90 st. Celkový rozsah rotácie potrebný na plnú eleváciu je 45 – 55 st.

Svaly rotátorovej manžety v závislosti od svojho priebehu plnia extrarotačnú (m. infraspinatus, m. ters minor), resp. intrarotačnú funkciu (m. subscapularis), funkciu predných alebo zadných dynamických stabilizátorov a zároveň sa spolupodieľajú pri abdukcii. Pri tomto pohybe je špecifické postavenie m. supraspinatus. Spolu s m. deltoideus je hlavným abduktorom, zároveň však eliminuje proximalizáciu hlavy humeru spôsobenú ťahom m. deltoideus, a tým fixuje centrum rotácie hlavy humeru a glenoidálnej jamky. Preto je považovaný za primárny depresor. Šľacha dlhej hlavy bicepsu je sekundárnym depresorom a predným stabilizátorom.

Syndróm bolestivého pleca

Bolestivú symptomatológiu v oblasti pleca vyvoláva viacero príčin, ktoré by sa z hľadiska lokalizácie samotného patologického procesu dali schematicky rozdeliť na intraartikulárne, extraartikulárne a extrafokálne.

Najčastejšou príčinou extraartikulárnych ťažkostí sú rôzne formy úžinového syndrómu (primárny impingement):

– bursitis subacromialis je proces charakterizovaný zápalom subakromio-subdeltoidálnej burzy, sprevádzaný zmnožením náplne, alebo zhrubnutím jej stien, zriedkavejšie dochádza k vzniku depozitov vápnika (bursitis calcarea)

– tendinitis calcarea je proces lokalizovaný na úpony svalov rotátorovej manžety, v ktorých sa vytvárajú ohraničené ložiská vápenatých precipitátov (obr. 3)

Oba procesy môžu prebiehať pod obrazom akútnej fázy, charakterizovanej intenzívnou bolesťou až algickou pseudoparézou, ktorá môže prejsť do chronickej fázy, a tak isto môžu prebiehať primárne pod obrazom chronickej fázy, ktorá je charakterizovaná bolesťou rôznej intenzity a postupným obmedzovaním hybnosti.

– parciálna alebo kompletná lézia manžety rotátorov je výsledkom anatomických, trofických a úrazových vplyvov, ktoré vedú k jej poškodeniu. Najčastejšie sa prejavuje progredujúcim oslabením pleca, ponámahovou a neskôr trvalou bolestivosťou (obr. 4).

Ďalšou skupinou sú patologické procesy v oblasti akromioklavikulárneho kĺbu, ktoré najčastejšie prebiehajú pod obrazom primár-

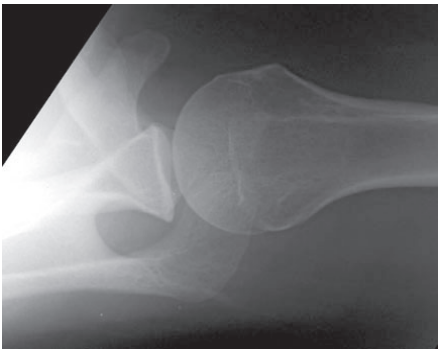

Obr. 7 Axilárna projekcia pleca

Obr. 8 Y projekcia pleca s hákovitým tvarom akromia

nej artrózy alebo poúrazovej degenerácie kĺbu, často v spojení s jeho instabilitou.
Samostatnou jednotkou je adhezívna kapsulitída – už spomínaný syndróm zmrznutého pleca, ktorej etiológia a priebeh sú doteraz nie celkom uspokojivo objasnené. Charakteristický je priebeh v 3 fázach – fáza bolesti, stuhnutosti a rozmrznutia, pričom u každého z postihnutých je reziduum v podobe oslabenia svalovej sily a obmedzenia rozsahu pohybu rôzne. Často sa vyskutuje v koincidencii s diabetes mellitus alebo ochoreniami štítnej žľazy, krvácaní do mozgu a imobilizácii pleca pre úraz.

Charakteristický pre túto skupinu diagnóz je stredný a starší vek postihnutých, často minimálne rozdiely v anamnéze a klinickom náleze aj keď sa jedná o pomerne široké spektrum postihnutých štruktúr.

Ďaľšou skupinou sú ťažkosti vyplývajúce z instability a svalovej dysbalancie. Tieto ťažkosti sú charakteristické pre mladých, športovo aktívnych pacientov. Samotná instabilita može byť navodená opakovanými úrazmi pleca s luxačným mechanizmom alebo chronickým preťažovaním dynamických a následne aj statických stabilizátorov pleca. To vedie k prednej redislokácii hlavice humeru, čím dochádza k útlaku úponu manžety rotátorov o spodný predný okraj akromia (sekundárny impingement), alebo jej extrarotáciou dochádza ku kontaktu tuberculum majus a priľahlej časti manžety rotátorov o glenoidálnu jamku (vnútorný glenoidálny impingement). Výsledkom pádu na vystretú hornú končatinu alebo opakovanej mikrotraumatizácie pri švihových pohyboch môže byť poškodenie bicipitolabrálneho komplexu (SLAP lézia).

Typickými predstaviteľmi extrafokálnej symptomatológie sú degeneratívne zmeny krčnej chrbtice, cervikálna radikulopati a myelopatia, neuropatia plexus brachialis, tumor horných pľúcnych polí atď.

Diagnostika

Klinické vyšetrenie

Vyšetrenie pohľadom sa začína už pri vyzliekaní pacienta, pričom si dobre všímame harmonickosť pohybov a spoluprácu jednotlivých svalových skupín, držanie a postoj pacienta, atrofie a hypotrofie svalstva. Najlepšie viditeľná je atrofia m. infraspinatus - pri rozsiahlej ruptúre rotátorovej manžety. Tak isto aj ruptúra dlhej šľachy bicepsu sa dá diagnostikovať pohľadom a môže súčasne poukazovať na rozsiahly defekt rotátorovej manžety. Deformity sa najčastejšie vyskytujú po úrazoch AC kĺbu.

Pri palpačnom vyšetrení pleca sa doporučuje vyšetrovať jednotlivé štruktúry vždy v rovnakom poradí, napr. začať vyšetrenie mediálne sternoklavikulárnym kĺbom, pokračovať cez klavikulu, akromioklavikulárny kĺb, predný a bočný okraj akromia, sulcus bicipitalis a tuberculum majus. Tak isto sa dá nahmatať aj processus coracoideus, ale jeho palpácia je málo špecifická, keďže tlaková bolestivosť je prakticky pri všetkých afekciách pleca. Tuberculum majus a úpon m. supraspinatus sa dá ľahko vyhmatať Codmannovým hmatom (vyšetrujúci stojí za pacientom, jednou rukou ho drží za flektovaný laket, palcom druhej ruky vysúva hlavicu dopredu, pričom spredu 3. prstom fixuje processus coracoideus a ukazovák je priložený na prednú plochu hlavy, pri rotačných pohyboch preklzuje tuberculum majus

Obr. 9 Subakromiálna projekcia pleca

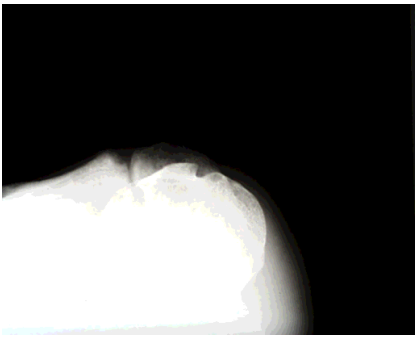

Obr. 10 Projekcia na sulcus bicipitalis humeri

pod ukazovákom). Pomerne rozšíreným predsudkom je, že dlhá šľacha bicepsu sa dá ľahko palpovať. Zvyčajne ide o žliabok medzi bočnou a prednou časťou m. deltoideus a len vo výnimočných prípadoch, hlavne u veľmi chudých a nesvalnatých jedincov je možná palpácia dlhej šľachy bicepsu.

Funkčné testy

Špeciálne funkčné testy sú vlastne svalovým testom špecifickým pre jednotlivé svaly manžety a pri ich oslabení môžeme predpokladať poškodenie manžety. V súčasnosti majú orientačný význam, keďže rozsah poškodenia nám presnejšie určí USG vyšetrenie alebo vyšetrenie magnetickou rezonanciou.

Supraspinatus test - ako prvá sa testuje štartovacia funkcia m. supraspinatus. Ide o pokus abdukciu z nulovej polohy oproti odporu vyšetrujúceho. Ďalší test pri 90° abdukcii 30° horizontálnej flexii a vnútornej rotácii testuje m. supraspinatus špecifickejšie, keďže m. deltoideus sa nachádza v nevýhodnej polohe a jeho sila je v tejto polohe zanedbateľná. Oslabenie svalovej sily v tejto polohe ide teda na vrub m. supraspinatus. *„Drop-arm-sign“* je príznak, keď pacient nedokáže udržať plece v 90° abdukcii. V tomto prípade musíme rátať s masívnou léziou m. supraspinatus, aj keď sa tento príznak vyskytuje i pri čerstvom poranení m. deltoideus.

Subscapularis test - m. subscapularis je intrarotátor, pričom pôsobí synergicky spolu s m. pectoralis major, ktorý je podstatne silnejší, a preto sa dá zistiť oslabenie intrarotácie pri poškodení m. subscapularis len zriedkavo. “*Lift-off-test”* eliminuje intrarotačnú komponentu m. pectoralis major, a preto je považovaný za špecifický pre m. subscapularis. Pacient sa snaží z polohy “zásterového hmatu” odtiahnuť ruku od chrbta proti odporu vyšetrujúceho. Test sa považuje za pozitívny pri vyvolaní bolestí alebo ak pacient nedokáže test vykonať. V poslednom čase podľa skúseností publikovaných Hertelom a kol. (15) určuje mieru poškodenia m. subscapularis “*Internal-rotation-lag-sign“*, pri ktorom sa pacient snaží udržať maximálnu intrarotáciu. Pri pozitívnom teste pacient túto polohu nedokáže udržať. Vzdialenosť od východiskovej polohy sa dá merať a zdokumentovať.

Extrarotátorový test_ - vyšetruje sa pri sediacom pacientovi, kde pacient robí extrarotáciu proti odporu vyšetrujúceho pri 90° flexii v lakti a 0° abdukcii v ramene. Oslabenie svalovej sily upozorňuje na poškodenie m. infraspinatus alebo m. teres minor. Tento test sa dobre hodí na približné odhadnutie miery poškodenia manžety. Ak je súčasne pozitívny aj test na m. supraspinatus, dá sa predpokladať že ruptúra postihuje zadnú časť m. supraspinatus a zodpovedajúcu časť m. infraspinatus. Špeciálny test na extrarotátory publikoval Hama a kol. (12). V polohe na boku, pri 0° abdukcii v pleci a flexii v lakti 90° postupne dávame pacientovi do ruky závažia od 0 - 9 kg s 1/2 kg nárastom. Pri neschopnosti extrarotácie nad 90° pri závaží do 3 kg ide o oslabenie m. infraspinatus.

Test na šľachu dlhej hlavy bicepsu_ - je dôležité si uvedomiť, že dlhá hlava bicepsu funkčne patrí k rotátorovej manžete. Dlhá hlava bicepsu je supinátor predlaktia a má len obmedzenú funkciu ohýbača pleca alebo lakťa. Tak isto treba vziať do úvahy, že ruptúry šľachy dlhej hlavy bicepsu, ak nie sú traumatického pôvodu, sa často vyskytujú sekundárne v rámci po-

škodenia manžety rotátorov. Tu sa ponúka supinačný "*Yergason-test"*. Pri tomto teste musí pacient pri 0° abdukcii a 90° flexii v lakti robiť supináciu proti odporu vyšetrujúceho (29). Ďalší, aj keď trochu nešpecifický je "*Speed-test"*, pri ktorom pacient vystreté a supinované predlaktia ťahá oproti odporu vyšetrujúceho asi do 60° flexie v lakti. Ak sa objaví bolesť, považuje sa tento test za pozitívny.

Testy na AC kĺb

Typickým príznakom akromioklavikulárnych kĺbových afekcií (artróza, instabilita, stavy po akromioklavikulárnej luxácii) sú bolesti pri abdukcii nad 140 - 150° ("*AC-painful-arc")*. Okrem toho je typická lokálna tlaková bolestivosť na akromioklavikulárnom kĺbe, ako aj horizontálny addukčný test (11), pri ktorom sa pacient v 90° abdukcii snaží dosiahnuť protiľahlé plece. Test je pozitívny, ak pri tomto manévri vzniknú bolesti.

Impingement testy

Podstata testov spočíva vo vyprovokovaní bolestí pri aktívnej alebo pasívnej abdukcii medzi 60 - 120° (*painful arc)*. Najznámejším testom je príznak, ktorý popísal samotný *Neer:* vyšetrujúci stojí za pacientom, robí forsírovanú abdukciu, pričom druhou rukou fixuje lopatku. Modifikovaný a navyše na diagnostiku prípadného subkorakoidálneho impingement syndrómu je impingement test podľa *Hawkinsa*, pri ktorom je fixovaná lopatka a druhou rukou vyšetrujúci vykonáva forsírovanú intrarotáciu a abdukciu (13, 14). Na verifikáciu subakromiálneho impingementu doporučuje Kolbel tzv. "*predklonový test - Bow-test"*, pri ktorom sa pacient predkloní, pričom ruku má v lakťoch vystreté, pri pozitivite vznikne bolesť v subakromiálnom priestore (17).

Infiltračný test

Ide o aplikáciu lokálneho anestetika (1 % Mesocain) do subakromiálneho priestoru alebo do akromioklavikulárneho kĺbu, pričom test je pozitívny, ak sa bolesti zmenšia alebo celkom ustanú.

Vyšetrenie stability

Vyšetrenie stability humeroskapulárneho kĺbu predpokladá 2 faktory:

- je to merateľný maximálny možný translačný rozsah pohybu medzi hlavou humeru a glenoidou, pri násilí, ktoré vykonáva vyšetrujúci,

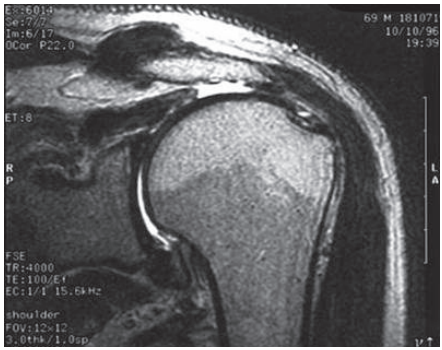

Obr. 11 MRI pleca s nálezom kompletnej lézie m. supraspinatus

- sú prítomné symptómy ako bolesti a/ alebo reflexné napnutie svalstva v subluxačných, alebo pre kĺb nestabilných polohách.

Na diagnostiku prednej instability slúži predný *"apprehension"* test (10). Tento test sa robí u sediaceho pacienta pri 45°, 90° a asi 140° abdukcii, pričom robíme extrarotáciu v pleci pri súčasnom tlaku zozadu na hlavu humeru. Vyšetrenie by malo začať pri 45°, keďže pri abdukcii nad 90° odpadá ochranná funkcia m. subscapularis, a preto môže extrarotácia v tejto polohe spôsobiť luxáciu bez toho, aby sa pacient mohol brániť ochranným napnutím svalstva "apprehension". Ako pozitívne hodnotíme vyšetrenie, pri ktorom vyvoláme toto ochranné napnutie svalstva, alebo ak je sprevádzané bolesťami. Ak sa vyskytne pri tomto vyšetrení náhla vystreľujúca bolesť, parestézie alebo pocit ochrnutia pleca, hovoríme o "d*ead-arm-sign"* (18), ktorý je spôsobený tlakom subluxovanej hlavy humeru na plexus brachialis.

Pomocou *Leffertovho testu* môžeme hodnotiť rozsah subluxácie, keď prostredný prst priložíme na proc. coracoideus a ukazovák na prednú plochu hlavy humeru, pričom môžeme porovnávať vzdialenosti pri subluxačnom postavení a centrovaní hlavice do glenoidálnej jamky. Za povšimnutie stojí aj test podľa *Gerbera,* pri ktorom robíme predný zásuvkový test u ležiaceho pacienta tým, že mu zdvíhame plece a súčasne druhou rukou fixujeme lopatku. Tento test je použiteľný tak pri prednej, ako aj pri zadnej subluxácii / luxácii, pričom plece je tlačené hore alebo dolu.

Ak ide o multidirekcionálnu instabilitu, je prakticky vždy prítomný *"sulcus-sign"* (obr. 5), čo je žliabkovité preliačenie pod akromiom pri axiálnom ťahu za plece (20). Najjednoduchšiu diagnostiku zadnej instability umožňuje test

Tab. 1. Štádiá "impingement subacromialis" podľa Neera

Štádium	Vek	Nález	Priebeh
I.	< 25 rokov	Edém, hemorágie	Reverzibilný
II.	25 – 40 rokov	Zápal, fibrotizácia	Pozáťažová bolestivosť
III.	> 40 rokov	Lézia manžety, osteofyty	Chronické ťažkosti

podľa *Fukudu,* pri ktorom vyšetrujúci stojí za pacientom, prstami jednej ruky tlačí hlavu humeru smerom spredu dozadu, zatiaľ čo druhou rukou pomáha pacientovi dotknúť sa kontralaterálneho pleca (addukcia).

Pri všetkých vyšetreniach však musíme brať ohľad na dôležitosť centrovania hlavy humeru do glenoidálnej jamky (loading). Hlavne u pacientov s multidirekcionálnou instabilitou, alebo po vytvorení jaziev ako následku po predchádzajúcich operáciách, hlava humeru často necentruje presne do jamky, čo má za následok falošne pozitívne výsledky testov. Ďalej musíme rátať s tým, že u relaxovaného pacienta už za fyziologických podmienok môžeme posunúť hlavu humeru až o polovicu šírky glenoidálnej jamky dozadu.

Na záver treba brať do úvahy "*relocations test"*, ktorý je často pozitívny u pacientov s impingement z instability. Poväčšinou ide o mladých pacientov, aktívnych športovcov s chronickým preťažovaním predných stabilizátorov glenohumerálneho kĺbu, čo vedie k ťažkostiam podobným impingement syndrómu. Vyšetrenie prebieha v polohe na chrbte, 90° abdukcia, extrarotácia. Pri tejto polohe vzniká ochranné napätie svalstva podobne ako pri "apprehension", alebo bolesti, ktoré miznú tlakom na plece smerom dolu (dorzálne).

Zobrazovacie vyšetrenia

RTG vyšetrenie pleca

AP projekcia

Je štandardnou projekciou pri každom RTG vyšetrení pleca (obr. 6). Pri extrarotáci v pleci sa dobre zobrazuje tuberculum majus a priľahlá časť úponu m. supraspinatus, kde môžeme detekovať kalcifikáty. Tak isto nám umožňuje presnú detekciu avulzných poranení tuberculum majus. Pri intrarotácii humeru je možné detekovať kompresívny defekt horného zadného kvadrantu hlavice humeru (Hill-Sachsova lézia), ktorý je výsledkom prednej dolnej luxácie humeru. Táto projekcia je vhodná na diagnostiku akromioklavikulárnej luxácie Tossy III. Významným prínosom je meranie akromiohumerálnej vzdialenosti, ktorej hodnota za normálnych okolností je 6 -14 mm. Pri hodnote menej ako 6 mm je predpoklad masívnej lézie manžety rotátorov.

Axilárna projekcia

Často sa využíva ako druhá projekcia, hlavne pri úrazovom postihnutí pleca. Zobrazuje proc. coracoideus, akromion, predný a zadný okraj jamky (obr. 7). Na tejto projekcii je dobre detekovateľná avulzia prednej hrany glenoidálnej jamky (Bankartova lézia), ako aj centrácia hlavy humeru voči glenoidálnej jamke alebo os acromiale.

"Scapular outlet" projekcia ("Y" projekcia) V tejto projekcii sa lopatka zobrazuje ako ypsilon, pričom ramená sú tvorené telom lopatky, proc. coracoideus a akromiom (obr. 8). Je vhodná na zobrazenie subakromiálneho priestoru a určenie tvaru akromia. V tejto projekcii sú detekovateľné abnormality akromia (ohnutý, hákovitý), depozity vápnika v úpone manžety rotátorov. Je vhodná na plánovanie rozsahu resekcie akromia v rámci subakromiálnej dekompresie.

Subakromiálna projekcia

Používa sa pri vyšetrení subakromiálneho "impingementu" alebo burzitídy na zistenie osteofytu akromia, tak isto dáva dobrý prehľad o AC kĺbe (obr. 9).

Projekcia na sulcus bicipitalis

Zriedkavo indikovaná projekcia, umožňuje detekovať zmeny v sulcus bicipitalis, a teda patológiu šľachy dlhej hlavy m. biceps (obr. 10).

Projekcie na detekciu instability

Spoločné pre tieto projekcie je, že zobrazujú defekty po glenohumerálnej luxácii, teda nepriame známky instability pleca. Zvyčajne sú centrované na prednú hranu glenoidálnej jamky (West-Point projekcia), obe hrany glenoidálnej jamky (Stryker), kde hľadáme abrupciu labrum glenoidale – Bankartov defekt alebo defekty hlavy humeru (projekcia na fossa glenoidalis, Didiée projekcia), kde hľadáme impresívnu zlomeninu hlavy humeru v hornom laterálnom okraji – Hill-Sachsov defekt.

Magnetická rezonancia

V súčasnosti štandardné diagnostické a diferenciálno-diagnostické vyšetrenie s vysokou senzitivitou a špecificitou. Výhodné je najmä pri diagnostike intraartikulárnej patológie (lézie puzdra – Bankartova lézia, SLAP lézie), keďže intraatikulárny priestor je ťažko prístupný iným neinvazívnym metódam. Tak isto je vhodná na diagnostiku neúplných lézií manžety rotátorov a lézií s veľkosťou defektu menej ako 1 cm (obr. 11).

USG vyšetrenie pleca

Ultrasonografické vyšetrenie je neodmysliteľnou súčasťou vyšetrenia pleca, hlavne pri diagnostike lézií manžety rotátorov, subakromiálnej burzitídy a patológie šľachy dlhej hlavy bicepsu. V závislosti od kvality prístrojov a hlavne skúseností vyšetrujúceho sú dosahované vynikajúce výsledky USG vyšetrenia rotátorovej manžety – senzitivita viac ako 90 %, špecificita 83 % a presnosť 87 % – 94 % (1).

Artroskopia

Artroskopické vyšetrenie patrí medzi invazívne vyšetrenia vykonávané v celkovej anestéze alebo skalenovom bloku. Dáva definitívnu odpoveď pri zisťovaní rozsahu lézie manžety, poškodení chrupavky plecového kĺbu a Bankartovej lézii. Je najspoľahlivejšou metódou na diagnostiku vnútorného impingementu a SLAP lézie. Zároveň sa stalo rovnocennou terapeutickou metódou pri ošetrení prakticky celého spektra patológie glenohumerálneho kĺbu.

Záver

Fenomén bolestí pleca predstavuje multidisciplinárny problém, na riešení ktorého sa podieľajú neurológovia, ortopédi, praktickí a rehabilitační lekári a fyzioterapeuti.

Základom pre úspech v liečbe je správne stanovenie diagnózy. Súčasné osvedčené diagnostické postupy umožňujú správne stanovenie diagnózy prakticky každému lekárovi prichádzajúcemu do kontaktu s touto problematikou.

Cieľom práce nie je encyklopedicky informovať o problematike bolestivého pleca, ale poskytnúť informáciu o možnostiach jednoduchej a materiálne nenáročnej diagnostiky. Zameriava sa na diagnostiku a diferenciálnu diagnostiku, ktorá nevyžaduje zvláštne prístrojové vybavenie. Popisuje alternatívne vyšetrenia a vytvorenie efektívneho diagnostického algoritmu potom závisí od skúseností možností jednotlivých pracovísk.

Literatúra

1. AHOUVO, J. - PAAVOLAINEN, P. - HOLMSTROM, T.: Ultrasonography of the tendons of the shoulder. Eur. J. Radiol., 9: 17 – 21, 1989

2. ARMSTRONG, J. R.: Excision of the acromion in treatment of the supraspinatus syndrome: report of ninety-five excisions. J. Bone Joint. Surg., 31-B: 436 - 442, 1949

3. BARTONÍČEK, J. - DOSKOČIL, M. - HEŘT, J. - SOSNA, A.: Chirurgická anatomie velkých končetinových kloubů. Avicenum, 101 - 103, 1991

4. BIGLIANI, L. H. - MORRISON, D. S. - APRIL, E. W.: The morphology of the acromion and its relationship to rotator cuff tears. Orthop Trans., 10: 228, 1986

5. CLARK, J. - SIDLES, J. A. - MAATSEN, F. A.: The relationship of the glenohumeral joint capsule to the rotator cuff. Clin. Ortop., 254: 29, 1990

6. CODMAN, E. A.: Complete Rupture of the Supraspinatus Tendon – Operative Treatment with Report of Two Successful Cases. Boston Med. Surg. J., 164: 708 - 710, 1911

7. CODMAN, E. A.: Obscure Lesions of the Shoulder: Rupture of the Supraspinatus Tendon. Boston Med. and Surg. J., 196: 381 - 387, 1927

8. CODMAN, E. A.: The Shoulder: Rupture of the Supraspinatus Tendon and Other Lesions in or about Subacromial Bursa. Boston, Thomas Todd 1934

9. DUPLAY, S.: De la périarthrite scapulo-humérale et de raideurs de l´ épaule qui en sont la conséquence. Arch. Gén. Med., II:513-542, 1872

10. GERBER, CH. - GANZ, R.: Clinical assesment of instability of the shoulder. J. Bone Joint Surg., 66-B: 551, 1984

11. GRIMES, D. W. - GAMER, R. W.: The degeneration of the acromioclavicular joint. Ortop. Rev., 91: 41, 1980

12. HAMA, H. - MORINAGA, T. - SUZUKI, K. - KUROKI, H. - SUNAMI, M. - YAMAMURO, T.: The infraspinatus test: An early diagnostic sign of musc-

le weakness during external rotation of the shoulder in athlets. J. Shoulder Ellbow Surg., 2/5: 257, 1993 13. HAWKINS, R. J. - BELL, R. H.: Shoulder instability - diagnosis and management. Can. J. Sport Sci., 12: 67, 1987
14. HAWKINS, R. J. - BOKOR, D. J.: Clinical evaluation of shoulder problems. In: Rockwood CA, Matsen FA (eds), The shoulder, vol.1., p.149, 1990
15. HERTEL, R. - BALLMER, F. - GERBER, A.: Lag sings for clinical diagnosis of rotator cuff rupture. 8th Congress of the European Society of the Shoulder and the Ellbow. Book of Proceedings, p. 54, 1994
16. JOBE, F. W. - KVITNE, R. S.: Shoulder pain in the overhand or throwing athlete. Orthop. Rev., 18: 963 - 975, 1989
17. KOLBEL, R.: The bow test for the subacromial impingementsyndrome. J. Shoulder ellbow surg., 3/4: 254, 1994
18. LEFFERT, R. D. - GUMLEY G.: The relationship between dead arm syndrome and thoracic outlet syndrome. Clin. Orthop., 223: 20, 1987
19. Mc LAUGHLIN, H. L.: Lesions of the musculotendinous cuff of the shoulder. I. The exposure and treatment of tears with retraction. J. Bone Joint. Surg., 26: 31 - 51, 1944. 20. NEER II, C. S.: Involuntary inferior and multidirectional instability of the shoulder. Etiology, recognition and treatment. Instructional Course Letters, 1985
21. NEER, C. S. II.: Anterior acromioplasty for the chronic impingement syndrome in the shoulder. A preliminary report. J. Bone Joint Surg., 54-A: 41, 1972
22. NEER, C. S. II.: Impingement lesions. Clin. Orthop., 173: 70 - 71, 1983
23. PAINTER, C. F.: Subdeltoid bursistis. Boston Med. Surg. J., 156: 345 - 349, 1907 24. RATHBURN, J. B. - Mc NAB, I.: The microvascular pattern of the rotator cuff. J. Bone Joint Surg., 52-B: 540 – 553, 1970 25. SMITH-PETERSEN, M. N. - AUFRANC, O. E. - LARSON, C. B.: Useful surgical procedures for rheumatoid arthritis involving joints of the upper extremity. Arch. Surg., 46: 764 - 770, 1943
26. SNYDER, S. J. - KARZEL, R. P. - DelPIZZO, W.: SLAP lesions of the shoulder. Arthroscopy, 6: 274 - 279, 1990
27. STRIEDA, A.: Zur Pathologie der Schultergelenkschleimhautbeutel. Arch. Klin. Chir., 85: 910 - 924
28. WALCH, G. - LIOTARD, J. P. - BOILEAU, P. - NOEL, E.: Postero-superior glenoid impingement. Another shoulder impingement. Rev. Chir. Orthop. Reparatrice Appar. Mot., 77: 571 - 4, 1991
29. YERGASON, R. M.: Supination sign. J. Bone Joint Surg., 13: 160, 1931

Adresa pre korešpondenciu: M. L. II. ortopedická klinika FN Ružinov, Ružinovská 6, 826 06 Bratislava, mail: mirolisy@nspr.sk

Vplyv lokálnej kryoterapie ľadom a prístrojovým chladením na intraartikulárnu teplotu

V práci bol hodnotený účinok lokálnej kryoterapie na intraartikulárnu teplotu a teplotu kože. Porovnané boli aplikácie ľadom a chladiacim prístrojom formou manžety. Štúdie sa zúčastnilo 12 zdravých probandov. Intraartikulárna teplota v recessus suprapatellaris a kožná teplota boli merané počas kryoterapie a tiež po jej skončení. Bolesť v súvislosti s chladom sa hodnotila vizuálnou analógovou škálou. Obidva druhy kryoterapie viedli k signifikantnému zníženiu intraartikulárnej a kožnej teploty. Stredný pokles teploty v kolennom kĺbe po 30 minútach bol 3,3°C (ľad), resp. 2,2°C (chladová manžeta), po 60 minútach 12,8°C (ľad), resp. 7,1°C (chladová manžeta) a po 90 minútach 15,2°C (ľad) a 9,7°C (chladová manžeta). Ľad, ktorý viedol k signifikantne výraznejšiemu poklesu teploty kĺbu, bol po 30 minútach aplikácie vnímaný signifikantne bolestivejšie ako chladová manžeta. Autori sa domnievajú, že pokles intraartikulánej teploty pod určitú hranicu môže byť príčinou pozorovaných bolestí.

Warre, T.A. et al.: Intra – articular Knee Temperature changes. Ice Versus Cryotherapy Device. Am Y Sports Med 200; 32(2), 441 – 445

Zníženie počtu zamestnancov zvyšuje riziko fatálnych kardiovaskulárnych ochorení

Na základe desaťročnej prospektívnej kohortovej štúdie vo Fínsku sa zistila súvislosť medzi znížením počtu zamestnancov v mestských podnikoch a práceneschopnosťou ako aj mortalitou. Z predchádzajúcich publikácií už bolo známe, že výrazná redukcia stavu zamestnancov je príčinou podstatne vyššej práceneschopnosti u zostávajúcich zamestnancov v porovnaní s podnikmi s miernym, alebo žiadnym znížením počtu zamestnancov. V predloženej práci sa však po prvý raz ukázalo, že zníženie stavu zamestnancov má vplyv aj na mortalitu zostávajúcich zamestnancov. V podnikoch, v ktorých došlo k zvlášť výraznému zníženiu personálu, bolo riziko kardiovaskulárnej smrti dvakrát tak vysoké ako v podnikoch bez znižovania personálu.

Vahtera, J. et all.: Organisational downsizing, sickenss alsence, and mortability: 10 – town prospective cohort study. BMJ 2004, 328: 555 – 559.

J. Čelko

„MENÍME NÁPADY NA ÚSPECH“

SLOVENSKÁ ZÁRUČNÁ A ROZVOJOVÁ BANKA

Finančne podporím Váš podnikateľský zámer poskytnutím:

- *záruky na bankový úver*
- *priameho alebo nepriameho úveru*
- *jednorazového nenávratného finančného príspevku*
- *sprostredkovaním majetkovej účasti investora na projekte prostredníctvom programu i²-Slovakia –Burza pre Business Angels (podpora inovačných projektov, založených na báze patentu)*

Okrem nižších úrokových sadzieb na vybrané programy na Vás čakajú ďalšie novinky:

- *nový záručný mechanizmus*
- *čerpanie úverov pre širokú skupinu podnikateľov za výhodnejších podmienok*
- *skrátenie procesu spracovania podaných žiadostí o poskytnutie záruky, úveru alebo príspevku*

Bližšie informácie získate na adrese a telefónnych číslach:

Slovenská záručná a rozvojová banka, a.s., Štefánikova 27, P.O.BOX 154, 814 99 Bratislava,
www.szrb.sk, tel.:02/57 29 21 11

Regionálne zastúpenia

814 99 Bratislava
Štefánikova 27
P.O.BOX 154
tel.: 02/ 57 292 292
fax: 02/ 57 292 204

917 01 Trnava
ul. A. Žarnova č. 5
(budova OTB Banky)
tel.: 033/ 534 07 68
033/ 534 07 69
fax: 033/ 534 07 70

949 01 Nitra
Štefánikova 13
tel.: 037/ 652 81 23
fax: 037/ 652 81 24

945 01 Komárno
Eötvösa 12
tel.: 035/ 77 32 990-992
fax: 035/ 77 32 991

010 01 Žilina
Sládkovičova 9
tel.: 041/ 562 20 52
fax: 041/ 500 43 03

974 01 Banská Bystrica
Kuzmányho 16
P.O.BOX 117
tel.: 048/ 41 23 773
fax: 048/ 41 23 772

979 01 Rimavská Sobota
ul. SNP 25
tel.: 047/ 56 34 623
047/ 56 34 346
fax: 047/ 56 24 173

080 01 Prešov
Slovenská 15
tel.: 051/ 772 10 41
fax: 051/ 772 10 42

040 01 Košice
Rooseveltova 10
tel.: 055/ 729 86 81-83
fax: 055/ 729 86 82

911 01 Trenčín
nám. Sv. Anny 9
tel.: 032/ 640 11 45
032/ 640 11 46
fax: 032/ 640 11 47

ART CENTRUM,

Zadunajská 10, Bratislava
/ oproti Inchebe, z druhej strany TATRA BANKY, tel.:02/ 635 20 777 /

je multifunkčné umelecké a pohybové štúdio, ktoré združuje umelcov z rôznych umeleckých odvetí a žánrov. Svoje aktivity rozvíja od 30.9.2002. Súčasťou ART CENTRA je **kaviareň BRAVÓÓÓ** s možnosťou sledovať tanečnú výučbu detí, dospelých, amatérov i profesionálov. Pohyblivá zrkadlová stena, ktorá predeľuje sálu od kaviarne umožňuje počas podávania a konzumácie slovenských a talianskych špecialít nevšedné nahliadnutie do prípravovne tanca. Je to plne zvukovo i svetelne vybavené štúdio s klimatizovanými priestormi, odpruženou podlahou, celoplošnými zrkadlami a veľkoplošnou videoprojekciou. Okrem mixážneho zvukového pultu a mikrofónov je k dispozícii DVD, MD, VIDEO, možnosť sledovať satelitné programy na dvoch televíznych prijímačoch i veľkoplošnej obrazovke. Prostredníctvom otvorenia pohyblivej zrkadlovej steny, čiernych závesov a osvetlenia sa vo večerných hodinách mení na **UMELECKÝ KLUB**, **KOMORNÉ DIVADLO a DISKOTÉKU.** Na večery v ART CENTRE sa chodia pozerať uznávaní slovenskí choreografi, režiséri a producenti, ktorí tu objavili už niekoľko nádejných talentov.

PONÚKAME:

TANEČNÚ ŠKOLU DANY DINKOVEJ - klasický tanec, moderný tanec a ľudový tanec.
TANEČNÉ KURZY ROZNYCH ŽÁNROV- LATINSKO-AMERICKÉ
a BRUŠNÉ TANCE
AERÓBNE CVIČENIA
DIVADELNÉ PRODUKCIE
TANEČNÉ, KABARETNÉ a HUDOBNÉ PREDSTAVENIA
KONCERTY
SHOW PROGRAMY
DISKOTÉKU
SLOVENSKÝ KOMORNÝ BALET
POŽIČOVŇU KOSTÝMOV DIDA

ART CENTRUM spolu s kaviarňou **BRAVÓ CAFÉ** umožňuje, okrem prezentácie hudby, tanca, spevu, comedy či divadla, usporiadať **firemné podujatia, spoločenské akcie, konferencie, besedy, stretnutia, svadby, stužkové a zábavy.** Ponúkame celkové organizačné zabezpečenie od realizácie programu až po catering. Kaviareň je vybavená kuchyňou. Na vaše želanie Vám u nás pripravíme rôzne špeciality talianskej a mexickej kuchyne .
Kapacita miest na sedenie je 80 ľudí.

INFORMÁCIE: Ing. Peter Hoták – 0903 410 070
Mgr. art. Dana Dinková – 0903 410 149

SYNDRÓM BOLESTIVÉHO PLECA – MOŽNOSTI TERAPIE

Autori: M. Lisý[1], D. Méryová[2]
Pracoviská: [1] II. ortopedická klinika FNsP Ružinov, Bratislava, [2] Fyziatricko-rehabilitačné oddelenie FNsP Ružinov, Bratislava

Súhrn

Komplexná terapia subakromiálnej patológie vyžaduje schopnosť správnej diagnostiky, diferenciálnej diagnostiky a adekvátnej terapie. V priebehu januára 1998 až decembra 2002 bol na II. ortopedickej klinike FNsP Ružinov Bratislava odoperovaný súbor 112 pacientov, u ktorých bolo vykonaných 126 operácií pre subakromiálnu patológiu. Súbor bol rozdelený do podsúborov podľa diagnózy a operačného výkonu. Analýzou skupiny pacientov s rekonštrukciou manžety rotátorov sme dospeli k záveru, že efekt terapie závisí od rozsahu samotnej lézie a kvality zostávajúceho tkaniva rotátorovej manžety. V skupine pacientov s diagnózou impingement subacromialis a bursitis subacromialis, ktorí boli ošetrení klasickou otvorenou dekompresiou a artroskopickou dekompresiou, boli dosiahnuté porovnateľné, resp. lepšie výsledky v skupine pacientov s artroskopickou dekompresiou.
Kľúčové slová: bolestivé plece – liečba – rehabilitácia

Lisý M., Méryová, D.: The Pain Shoulder Syndrom – therapy

Summary

The therapy of subacromial pathology requires right diagnosis. Differential diagnosis, effectives therapy. We made 126 operation of subacromial pathology in 112 patients from january 1998 to december 2002 on our clinic. The effect of therapy dependent from extent of injury and quality of non-injury tissues in first group with injury of rotators. The better results were in group with arthroscopics decompression as in group with open decompression.
***Key words**: pain shoulder, therapy, rehabilitation*

Lisý, M., Méryová, D.: Das Syndrom der schmerzhaften Schulter – die Therapiemöglichkeiten

Zusammenfassung

Die komplexe Therapie der subacromialen Pathologie erfordert die Fähigkeit der richtigen Diagnostik, der Differentialdiagnostik und der entschprechenden Therapie. Im Laufe des Jänners 1998 bis Dezember 2002 war auf der II. Orthopädischen Klinik des Fakultätkrankenhauses Ružinov Bratislava die Gruppe der 112 Patienten operiert, bei den 126 Operationen wegen subacromiale Pathologie durchgeführt waren. Die Gruppe war in die Subgruppen nach der Diagnose und dem chirurgischen Eingriff geteilt. Durch die Analyse den Patientengruppe mit der Rekonstruction der Rotatorenmanschette fanden wir ein Beschluss, dass der Therapieeffekt von dem Bereich der einsammen Laesion und Qualität des verbleibenden Gewebes der Rotatorenmanschette abhängig ist. In der Patientengruppe mit der Diagnose Impingement subacromialis und Bursitis subacromialis, die mit der klassischen und offenen Decompression und arthroscopischen Decompression behandelt waren, waren vergleichbare, bzw. besseren Ergebnisse in der Patientengruppe mit der arthroscopischen Decompression erzielt.
***Schlusselwörter**: die schmerzhafte Schulter – die Behandlung – die Rehabilitation*

Úvod

Úspešné zvládnutie diagnostiky a diferenciálnej diagnostiky subakromiálnej oblasti je prostriedkom, adekvátny terapeutický postup s výsledkom odstránenia, alebo trvalého zlepšenia ťažkostí je cieľom nášho snaženia. Ťažkosti v subakromiálnom priestore majú u väčšiny pacientov epizodický charakter a je možné ich liečiť konzervatívne, za využitia aktívnej a pasívnej rehabilitácie, fyzioterapie,

Diagnóza	Počet	%
Laesio m. supraspinati	30	23,8
Impingement subacromialis	66	52,4
Bursitis subacromialis	25	19,8
Capsulitis adhesiva	3	2,4
SLAP laesio	2	1,6

Tab. 1. Rozdelenie súboru podľa diagnózy

	Spolu		>2 cm		2 - 4 cm		< 4 cm	
Výborné (34 - 35)	2	81,82%	3	100,00%	0	88,90%	0	50,00%
Dobré (28 - 33)	19		7		8		3	
Uspokojivé (21 - 27)	3	18,18%	0	0,00%	1	11,10%	2	50,00%
Zlé (0 - 20)	1		0		0		1	

Tab. 3. Lézia manžety rotátorov - celkové hodnotenie UCLA (n = 25)

medikamentóznej terapie, ev. lokálnou aplikáciou kortikosteroidov. Približne tretina prípadov prechádza do chronicity, resp. má progredujúci charakter[1]. Liečenie subakromiálnej symptomatológie má zriedkavo obraz rýchlej a úspešnej terapie, skôr ide o niekoľkomesačné postupné a pozvoľné odznievanie ťažkostí.

Súbor a metóda

Od januára 1998 do decembra 2002 bolo na II. ortopedickej klinike FNsP Ružinov indikovaných 120 pacientov na operačý výkon pre symptomatológiu subakromiálnej patológie. Každý z pacientov zaradených do súboru bol podrobený štandardnému diagnostickému a diferenciálno-diagnostickému vyšetreniu, na základe ktorého bolo indikované operačné riešenie. Operačný nález instability a známok sekundárneho úžinového syndróm bolo dôvodom vyradenia 8 pacientov zo súboru. Definitívny súbor tvorilo 112 pacientov, u ktorých bolo vykonaných 126 klasických a artroskopických operačných výkonov (graf 1). Podľa peroperačnej diagnózy a operačného výkonu bol sledovaný súbor rozdelený na podsúbory (tab. 1). Jednotlivé podsúbory boli vzhľadom na rozdielne terapeutické postupy vyhodnocované samostatne. Otvorené aj artroskopické operačné výkony boli vykonané v celkovej anestéze, v dvoch prípadoch bola použitá zvodová anestéza (skalénový blok).

Artroskopické výkony boli robené štandardným artroskopom, 30 st. optikou, synoviálnou a kostnou frézou, neskôr sa používal aj koblátor. Náplň kĺbu bola dosiahnutá pomocou pumpy, ktorá umožňovala zvýšením plniaceho tlaku znížiť krvácanie a len ojedinele bol pridávaný do pracovného roztoku adrenalín. Po revízii intraartikulárneho priestoru ramenného kĺbu podľa potreby bol vytvorený predný prístup, ktorého umiestnenie
je identifikované z kĺbu technikou "inside – out" nad horným okrajom m. subscapularis, a boli ošetrené intraartikulárne štruktúry. Laterálny prístup sa využíval ako pracovný. Resekcia lig. coracoacromiale sa robila na záver, vzhľadom na riziko krvácania, často znemožňujúce ďalší výkon. Pred uzáverom vstupov je zavedená do laterálneho vstupu odsavná drenáž, ktorá bola odstránená po 24 hodinách. Pooperačne je aplikovaný záves hornej končatiny a po odstránení drénu bolo sa začalo so šetrnou rehabilitáciou.
Pri otvorených operáciách sa používal anterolaterálny prístup, pozdĺžne rozštiepenie m. deltoideus v mieste väzivového septa. Vo vzdialenosti 5 cm od laterálneho okraja akromia je naložený poistný steh na prevenciu ďalšieho štiepenia svalu distálnejšie, čím by hrozilo poškodenie r. anterior n. axillaris. V rozsahu predpokladanej ablácie akromia bol čiastočne subperiostálne dezinzerovaný úpon m. deltoideus, ktorý bol na záver reinzerovaný kostnými stehmi. Resekciou subakromiálnej burzy bol otvorený subakromiálny priestor. Po revízii manžety rotátorov bola pomocou dláta alebo vibračnej píly resekovaná predná dolná časť apexu akromia. Dostatočnosť rozsahu resekcie bola kontrolovaná peroperačne pomocou abdukcie a intrarotácie, keď sa pretrvávajúce zúženie prejavilo útlakom manžety.

Spôsob ošetrenia lézie manžety rotátorov je závislý od rozsahu lézie a od kvality zachovaného tkaniva. Ošetrenie defektov do veľkosti bázy menej ako 3 cm (Patte I., II.) spočíva v jednoduchej reinzercii kostnými stehmi do pôvodného miesta úponu. Samotné lôžko bolo najprv upravené a prehĺbené pomocou kostnej frézy až do úrovne krvácajúcej kosti (obr. 34.a-e).

Bolestivosť (max. 10)	Trvalá, neznesiteľná, silné medikamenty a často Trvalá, znesiteľná, silné medikamenty občas V kľude žiadna, alebo malá, prítomná pri záťaži, salicyláty často Počas plnej záťaže, salicyláty príležitostne Príležitostná a mierna Žiadna	1 2 4 6 8 10
Funkcia (max. 10)	Neschopný používať končatinu Možné len ľahké aktivity Schopný ľahkých domácich prác a väčšiny denných aktivít Väčšina domácich prác vrátane česania, obliekania, vyzliekania Mierne obmedzenie, schopný práce nad rovinou ramena Normálna aktivita bez obmedzenia	1 2 4 6 8 10
Aktívna flexia (max. 5)	Menej ako 30 st. 30 – 45 st. 45 – 90 st. 90 – 120 st. 120 – 150 st. 150 st. a viac	0 1 2 3 4 5
Svalový test flexie (max. 5)	Stupeň 0 – bez reakcie Stupeň 1 – svalové záškľby, bez pohybu v kĺbe Stupeň 2 – možný pohyb v kĺbe, neschopný prekonať gravitáciu Stupeň 3 – schopný prekonať gravitáciu, nie odpor Stupeň 4 – schopný pohybu proti stredne veľkému odporu Stupeň 5 – normálna sila	0 1 2 3 4 5
Spokojnosť pacienta (max. 5)	Nespokojný Spokojný	0 5

Tab. 2. UCLA skóre

Pri defektoch manžety, kde nebola možná primárna sutúra bez napätia pre rozsiahly defekt a tukovú degeneráciu zvyšného tkaniva manžety, bolo premostenie defektu riešené čiastočnou dezinzerciou zvyšných úponov svalov manžety a ich kostná fixácia po uzavretí defektu kopuly, pričom samo lôžko bolo medializované podľa potreby o 1 – 1,5 cm od pôvodného úponu na tub. majus humeri (obr. 35). Po zavedení odsavnej drenáže do subakromiálneho priestoru bol rekonštruovaný m. deltoideus. Pooperačne bolo rameno uložené na abdukčnú dlahu, ktorá bola ponechaná päť týždňov s následnou rehabilitáciou.
Pri ošetrení impingement subacromialis a bursitis subacromialis bol použitý rovnaký operačný postup, pričom subakromiálna dekompresia bola súčasťou každej operácie. Pooperačne bola naložená bandáž ramena za účelom zabezpečenia prihojenia reinzercie m. deltoideus. Po troch týždňoch od operácie za začalo s opatrnou rehabilitáciou.

Capsulitis adhesiva bola ošetrená artroskopicky, pričom najprv bola vykonaná redresia puzdra s následnou distrakciou pomocou artroskopickej pumpy, boli odstránené ev. intraartikulárne adhézie. Po odstránení odsavnej drenáže nasledovala intenzívna rehabilitácia.

Pri ošetrení SLAP lézií sme sa obmedzili na artroskopické odstránenie uvoľnených a poškodených častí bicipitolabrárneho komplexu.

Rehabilitačný postup po rekonštrukcii manžety rotátorov

Pacientom s rekonštrukciou manžety rotátorov je štandardne v pooperačnom období naložená abdukčná dlaha.

- 0. – 4. týždeň
Pacient cvičí 3x denne:
- kyvadlové pohyby v predklone po sňatí abdukčnej dlahy (prevencia vzniku adhézií a zrastov) – Codmanove cviky
- cvičenie m. biceps a m. triceps proti odporu (Theraband)
- izometrické cvičenie pri stene (abdukcia, addukcia, flexia, extenzia v pleci)
- relaxačné cvičenie na krčnú chrbticu

- 4. – 8. týždeň
Začatie aktívnej rehabilitácie pod dohľadom fyzioterapeuta, zameranej na zlepšenie rozsahu hybnosti a na zvýšenie svalovej sily:
- nácvik rozsahu pohybu do 90 st.
- cvičenie proti stredne silnému odporu (75 %)
- vyvarovať sa etrémnych rozsahov pohybu
- aktívne rozcvičovanie extra- a intrarotácie

		Pred op.		Po óp.	
Výborné	(34 - 35)	0	0,00%	11	72,73%
Dobré	(28 - 33)	0		37	
Uspokojivé	(21 - 27)	6	100,00%	14	27,27%
Zlé	(0 - 20)	60		4	

Tab. 4. Impingement subacromialis - celkové hodnotenie (n = 66)

		Pred op.		Po op.	
Výborné	(34 - 35)	0	0,00%	8	84,00%
Dobré	(28 - 33)	0		13	
Uspokojivé	(21 - 27)	11	100,00%	4	16,00%
Zlé	(0 - 20)	14		0	

Tab. 5. Bursitis subacromialis - celkové hodnotenie (n = 25)

- 8. – 12. týždeň
Toto obdobie je charakteristické docvičením plného rozsahu hybnosti a svalovej sily:
- aktívne rezistované cvičenia
Rehabilitačný postup po subakromiálnej dekompresii
U pacientov po subakromiálnej dekompresii je končatina uložená na závese a hneď po odznení pooperačnej bolestivosti začíname rehabilitovať operovanú končatinu. Vzhľadom na rozsiahlejší operačný prístup pri otvorených dekompresiách môže byť začiatok rehabilitácie posunutý o 4 – 7 dní.
- 0. – 2. týždeň
Cieľom v tomto období je zabezpečiť čo najmenšiu bolestivosť a zabrániť vzniku adhézií v operačnej rane.
- kyvadlové pohyby v predklone po sňatí abdukčnej dlahy (prevencia vzniku adhézií a zrastov) – Codmanove cviky
- cvičenie m. biceps a m. triceps proti odporu (Theraband)
- izometrické cvičenie pri stene (abdukcia, addukcia, flexia, extenzia v pleci)
- relaxačné cvičenie na krčnú chrbticu

-2. – 6. týždeň
Cieľom je dosiahnuť eleváciu do 130 st. a extrarotácie v nulovej abdukcii do 40 st.
- aktívne asistované cvičenia
- izometrické cvičenie
- posilňovanie medzilopatkového svalstva
- proprioceptívna neuromuskulárna facilitácia

- 6. – 12. týždeň
Cieľom je dosiahnuť plný rozsah pohybu a 4. – 5. stupeň svalovej sily.
- cvičenia zamerané na správny stereotyp pohybu (humero-skapulárny rytmus)
- excentrické a koncentrické silové cvičenia

Na vyhodnotenie bola použitá metodika UCLA skóre (University of California at Los Angeles shoulder rating scale). Posudzuje päť kvalít – bolesť, funkcia, rozsah hybnosti, svalová sila a spokojnosť pacienta (tab. 2).

Výsledky

Lézia manžety rotátorov

Pre diagnózu lézie manžety rotátorov bolo vykonaných 30 operačných výkonov, z čoho bolo 22 primárne indikovaných otvorených rekonštrukcií, 6 artroskopických revízií a 2-krát robená operačná revízia rany. Zo 6 pacientov, u ktorých sa robila artroskopická revízia, bola v 3 prípadoch zistená masívna lézia manžety. U týchto bola vykonaná toaleta kĺbu a subakromiálneho priestoru, odstránené jazvovité a granulačné tkanivá. U zvyšných troch artroskopicky ošetrených pacientov bol nález rekonštruovateľnej lézie manžety (>4 cm) a bola u nich vykonaná otvorená sutúra. Otvorená rekonštrukcia manžety bola teda v 25 prípadoch. Priemerný čas hospitalizácie bola 5,9 dňa. V celom súbore hodnotilo výsledok terapie ako veľmi dobrý a dobrý 21 pacientov, ako mierne zlepšenie alebo bez zmeny hodnotili svoj stav 4 pacienti. Žiadny z pacientov neudával výsledný stav horší ako pred operáciou. Pri celkovom vyhodnotení súboru na základe UCLA skóre boli dosiahnuté výborné a dobré výsledky v 82 %. V skupine pacientov s léziou do 2 cm všetci dosiahli bodové hodnotenie, ktoré ich zaraďuje do skupiny výborných a dobrých výsledkov, v skupine s veľkosťou lézie 2 – 4 cm dosiahlo 8 pacientov (89 %) dobré a jeden pacient (11 %) uspokojivé hodnotenie. V skupine pacientov s veľkosťou lézie nad 4 cm u polovice (3 pacienti) bol výsledok hodnotený ako dobrý, u dvoch pacientov ako uspokojivý a u jedného pacienta ako výsledok zlý. Celkové hodnotenie je v tab. 3. U 2 pacientov s nálezom masívnej lézie manžety (viac ako 4 cm) po sutúre bola nutná operačná

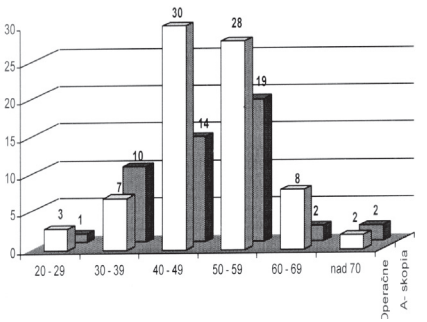

Graf 1. Vekové rozloženie súboru

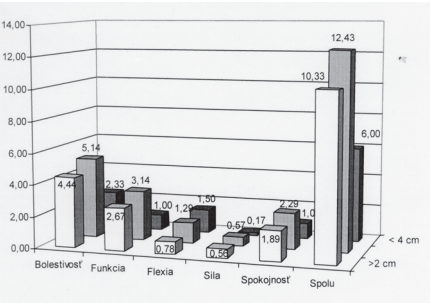

Graf 2. Nárast hodnotenia UCLA u pacientov podľa veľkosti lézie manžety

revízia pre hlboký infekt v rane. Pri revízii bolo zistené zlyhanie sutúry v obidvoch prípadoch. Lokálnym ošetrovaním a celkovou ATB clonou došlo k zhojeniu operačnej rany, pričom výsledný efekt bol neuspokojivý. Tak isto u jedného pacienta z tejto skupiny došlo k opakovanej kompletnej lézii manžety potvrdenej USG a MRI, pacient nesúhlasil s revíziou subakromiálneho priestoru a pokračoval v konzervatívnej liečbe. Podrobné hodnotenie pacientov v závislosti od veľkosti lézie znázorňuje graf 2.

Impingement subacromialis

Pre diagnózu impingement subacromialis bolo indikovaných 66 operačných zákrokov, 22 artroskopických a 44 otvorených dekompresií u 38 žien a 28 mužov. Priemerný vek celého súboru bol 49,4 rokov, priemerný vek artroskopovaných pacientov bol 51,6 rokov a priemerný vek pacientov s otvorenou dekompresiou bol 48,3 rokov. Priemerný čas hospitalizácie bol 5,3 dňa. Podľa subjektívneho hodnotenia pacientov bol výsledný stav vnímaný ako veľmi dobrý a dobrý u 54 pacientov, čo je 81 %. Ďalší 9 pacienti udávajú mierne zlepšenie a 3 pacienti hodnotia svoj stav bez zmeny. Žiadny z pacientov neudáva zhoršenie svojho stavu v porovnaní s predoperačným obdobím. Pooperačne pri celkovom vyhodnotení súboru boli dosiahnuté výborné a dobré výsledky u 48 pacientov (72,7 %). Nález u 4 pacientov aj po operačnom výkone bol hodnotený ako zlý. U jedného pacienta po otvorenej dekompresii bola nutná revízia operačnej rany pre hlboký infekt s chronickou fistuláciou. Po resekcii fistuly došlo k zhojeniu. U jedného pacienta po artroskopickej dekompresii bola nutná otvorená revízia pre pretrvávanie klinickej symptomatológie. Celkové vyhodnotenie súboru pacientov operovaných pre impingement subacromialis je v tab. 4.

Bursitis subacromialis

Pre diagnózu bursitis subacromialis bolo operovaných 25 pacientov (10 mužov, 15 žien). Priemerný vek bol 44 rokov. Otvorená revízia a exstirpácia subakromiálnej burzy alebo kalcifikátov robená u 13 pacientov (priemerný vek 46 rokov), artoskopický postup bol indikovaný u 12 pacientov (priemerný vek 42 rokov). Priemerný čas hospitalizácie pre diagnózu bursitis subacromialis bol 3,96 dňa. Subjektívne hodnotilo svoj stav ako veľmi dobrý 15 pacientov, dobrý 9 pacientov a 1 mierne zlepšený. Výborné a dobré výsledky u pacientov operovaných pre bursitis subacromialis boli u 84 %. U žiadneho pacienta nebol konštatovaný zlý výsledok (tab. 5). U jedného pacienta bola indikovaná konverzia z artroskopie na otvorenú revíziu pre poruchu frézy a u jedného pacienta reoperácia po otvorenej revízii pre recidívu ťažkostí po 3-ročnej remisii.

Ostatné

Celkový súbor tvoria ešte 5 pacienti, u ktorých bola robená artroskopická revízia glenohumerálneho kĺbu a subakromiálneho priestoru. U dvoch pacientov s nálezom SLAP lézie (Snyder 1, 2) ošetrením rozvláknenej dlhej šľachy dvojhlavého svalu bol dosiahnutý dobrý výsledok a obaja udávali výrazné zlepšenie subjektívnych ťažkostí. Ďalší 3 pacienti s diagnózou capsulitis adhesiva udávali minimálne zlepšenie, resp. stav bez zmeny po artroskopickom zákroku. Celkové hodnotenie pooperačného stavu bol u všetkých troch na hranici dobrý – uspokojivý.

Diskusia

Lézia manžety rotátorov vzniká vo väčšine prípadov bez úrazovej anamnézy v rámci degeneratívneho procesu. Podľa našich skúse-

ností z vyhodnotenia štúdie 100 kadaveróznych preparátov incidencia lézie manžety rotátorov sa zvyšovala v závislosti od veku a v skupine nad 70 rokov bol zistený 40% výskyt. Na operačné riešenie sú indikované symptomatické lézie manžety, ktoré sa manifestujú hlavne bolestivosťou, zriedkavejšie oslabením elevácie.

Možnosť rekonštrukcie manžety je závislá od rozsahu lézie a od miery tukovej degenerácie zvyšného tkaniva a rozsah lézie je jedným z prognostických faktorov[2, 3, 4]. Podľa Pfahlera a kol.[5] dobrá prognóza operačnej liečby sa dá očakávať u pacientov s akromiohumerálnym intervalom v AP projekcii väčším ako 7 mm, s veľkosťou defektu menšou ako 2 x 3 cm a plným pasívnym rozsahom hybnosti. Pri léziách menších ako 4 cm je zvyčajne možná priama sutúra poškodených svalov a terapeutický efekt je vo všeobecnosti veľmi dobrý. V našom súbore pacientov s léziou manžety rotátorov bolo dosiahnutých 82 % výborných a dobrých výsledkov. Zvyšných 18 % tvorili 4 pacienti, z ktorých jeden je zo skupiny s veľkosťou lézie do 4 cm a traja zo skupiny s veľkosťou lézie nad 4 cm. Lézia manžety s veľkosťou 4 – 5 cm je hraničná čo do možnosti rekonštrukcie pomocou zostávajúceho tkaniva a býva spojená s recidivujúcim poškodením manžety a pretrvávajúcimi bolesťami. V našom súbore 6 pacientov s rekonštrukciou lézie manžety väčšej ako 4 cm došlo u troch (50 %) ku zlyhaniu sutúry a obnove defektu, pričom u dvoch bol tento stav sprevádzaný hlbokým infektom. Bigliani a kol.[6] zistili veľkú alebo masívnu léziu manžety až v 97 % prípadov a pretrvávajúci impingement v 90 % u pacientov s reoperáciou manžety rotátorov.

Vzhľadom na tieto skúsenosti bolo vypracovaných viacero metodík na uzavretie kopuly a rekonštrukciu defektu. Pavlidis a kol.[7] navrhujú na uzavretie defektu použiť zostávajúcu šľachu dlhej hlavy bicepsu, Jost a kol.[8] použili na riešenie masívnych defektov m. pectoralis, Karas a Giachello[9] použili m. subscapularis a jeho transfer na uzavretie masívneho defektu m. supraspinatus a m. infraspinatus. U starších pacientov s masívnou léziou manžety a artrotickými zmenami subakromiálneho priestoru metódou voľby je artoskopická revízia, ktorá sa obmedzuje len na najnutnejší resekčný výkon s cieľom odstránenia granulačných tkanív a adhézií. Rozsiahlejšia dekompresia, či už artroskopická, alebo otvorená, nie je vhodná a zvyčajne vedie k zvýšeniu instability, proximálnej migrácie hlavy humeru a zhoršeniu klinického stavu.

Pre diagnózu impingement subacromialis Neer II. bolo indikovaných na operačné riešenie 66 pacientov po predchádzajúcej adekvátnej konzervatívnej liečbe. U 44 pacientov bola vykonaná otvorená dekompresia, u 22 pacientov artroskopická. Bolo dosiahnutých 73 % veľmi dobrých a dobrých výsledkov, čo je v zhode s výsledkami publikovanými v odbornej literatúre. Pri porovnaní otvorenej a artroskopickej dekompresie celkové hodnotenie vyznieva v prospech artroskopickej dekompresie, kde bolo dosiahnutých 82 % výborných a dobrých výsledkov oproti 68 % pri otvorenej dekompresii. Dĺžka hospitalizácie pri otvorenej dekompresii bola 5,9 dňa, pri artroskopickej dekompresii 4,5 dňa. Horšie výsledky sú publikované u pacientov poberajúcich nemocenskú podporu, resp. so snahou o invalidný dôchodok[10, 11, 12]. U pacientov, ktorí podstúpili artroskopickú dekompresiu, bolo možné sledovať rýchlejšiu rekonvalescenciu a ústup bolestí v pooperačnom období. Pacienti po artroskopickej dekompresii začali s aktívnou rehabilitáciou na 3. deň po operácii. Rehabilitácia u pacientov s otvorenou dekompresiou bola limitovaná bolestivosťou a pokojovým režimom (záves, abdukčná dlaha) pre dezinzerciu m. deltoideus. Tak isto trvalo dlhší čas, kým sa vrátil definitívny rozsah hybnosti. Podľa uvedeného sa zdá byť artroskopická dekompresia vhodnejšou metódou na riešenie subakromiálneho impingementu typu Neer II., je však metódou, ktorá vyžaduje skúsenosti a zručnosť operatéra. Nedostatočný rozsah resekcie je najčastejšou technickou chybou a je príčinou recidívy klinických ťažkostí. V súbore 83 pacientov publikovaných Machnerom a kol.[13] vyžadovalo 12 % (10 pacientov) revíziu. U 6 pacientov bol zistený nedostatočný rozsah resekcie a po korekcii došlo k úprave ťažkostí. K podobným poznatkom dospeli aj Podškubka a kol.[14] a Procházka [15] vo svojich prácach, kde ako najčastejší dôvod neúspechu artroskopickej dekompresie udávajú tak isto nedostatočný rozsah resekcie. Postavenie subakromiálnej artroskopickej dekompresie a spôsob prezentácie jej výsledkov sa za posledných 10 rokov výrazne zmenil. Už v roku 1987 Ellman[16] a v roku 1993 Jerosch a kol.[17] označili subakromiálnu artroskopickú dekompresiu ako alternatívu k otvorenej dekompresii, Roye[18] v roku 1995 ako akceptovateľnú alternatívu k otvorenej dekompresii pri

liečbe impingementu. V súčasnosti sa subakromiálna artroskopická dekompresia stala metódou voľby a prakticky kompletne nahradila otvorenú dekompresiu pri liečbe impingement subacromialis.

Podľa hodnotenia UCLA najlepšie výsledky boli dosiahnuté v skupine pacientov s diagnózou bursitis subacromialis. Našou snahou pri operačnom výkone bolo rozšíriť subakromiálny priestor, resekovať hypertrofovanú burzu a odstrániť depozity vápnika. Názory na účasť depozitov vápnika v patogenéze subakromiálnej patológie a nutnosti ich exstirpácie sa líšia. V súbore, ktorého výsledky publikovali Schiepers a kol.[19], exstirpovali depozity vápnika u polovice operovaných a zistili, že po dôslednej dekompresii došlo k vymiznutiu depozitov u všetkých pacientov a ich odstránenie nemá vplyv na výsledok liečby. Naproti tomu Patel a kol.[20] dospeli k záveru, že neuspokojivý výsledok operačného riešenia je najčastejšie spojený s nesprávne stanovenou diagnózou, nedostatočným rozsahom dekompresie a prítomnosťou depozitov vápnika v subakromiálnom priestore. Jerosch a kol.[21] dospeli k záveru, že akromioplastika nevedie k trvalému zlepšeniu a najdôležitejším pri liečbe kalcifikujúcej tendinitídy je odstránenie depozitov vápnika. Podľa skúseností z vyhodnotenia nášho súboru došlo k trvalému zlepšeniu ťažkostí aj pri nekompletnom odstránení depozitov vápnika a ich prítomnosť sa javí skôr ako sekundárna v patogenéze samého procesu.

Záverom treba zdôrazniť, že terapia subakromiálneho priestoru je komplexná a náročná na čas. Väčšina ťažkostí má prechodný charakter a pri správnom liečebnom postupe dochádza k úprave. Ak sa nedokáže zdroj ťažkostí v poškodenej manžete rotátorov alebo anatomicky podmienenom úžinovom syndróme, je potrebná trpezlivosť pri konzervatívnom postupe s využitím dostupných fyziatricko – rehabilitačných procedúr, celkovej a lokálnej protizápalovej terapie. Operačná liečba môže natrvalo vyriešiť ťažkosti v prípade, ak je správne indikovaná, realizovaná a pacient po takomto výkone je dôsledne doliečený.

Literatúra

1. ITOI, E. - TABATA, S.: Conservative treatment of rotator cuff tears. Clin Orthop, 275: 165 - 173, 1992

2. FABIS, J. - ZWIERZCHOWSKI, H.: Constant point evaluation for reconstruction of the rotator cuff. Chir Narzadow Ruchu Ortop Pol, 62: 491 - 496, 1997

3. HABERNEK, H. - SCHMID, L. - FRAUENSCHUH, E.: Five year results of rotator cuff repair. Br J Sports Med, 33: 430 - 433, 1999

4. HOLTSLAG, H.R. - JASPERS, P. J. - MARTING, L. N. - SCHULTE, L. A. - VAN DER HOEVEN, H.: Satisfactory results of surgical reconstruction of rotator cuff ruptures. Ned Tijdschr Geneeskd, 138: 1462 - 1466, 1994

5. PFAHLER, M. - BRANNER, S. - REFIOR, H. J.: Complete rotator cuff rupture- differential surgical techniques and intermediate-term results. Z Orthop Ihre Grenzgeb, 137: 295 - 300, 1999

6. BIGLIANI, L. U. - CORDASCO, F. A. - MCILVEEN, S. J. - MUSSO, E. S.: Operative treatment of failed repairs of the rotator cuff. J Bone Joint Surg, 74-A: 1505 , 1992

7. PAVLIDIS, T. - GANTEN, M. - LEHNER, B. - DÜX, M. - LOEW, M.: Tenoplasty of the long head of the biceps in massive rotator cuff tear. Z Orthop Ihre Grenzgeb, 141: 177 - 178, 2003

8. JOST, B. - PUSKAS, G. J. - LUSTENBERGER, A. - GERBER, C.: Outcome of pectoralis major transfer for the treatment of irreparable subscapularis tears. J Bone Joint Surg, 85-A: 1944 - 1951, 2003

9. KARAS, S. E. - GIACHELLO, T. L.: Subscapularis transfer for reconstruction of massive tears of the rotator cuff. J Bone Joint Surg, 78-A: 239 - 245, 1996

10 JOHANNSEN, H. V. - ANDERSEN, N. H. - SŘJBJERG, J. O. - SNEPPEN, O.: Arthroscopic subacromial decompression. Ugeskr Laeger, 159: 166 - 170, 1997

11. RUPP, S. - REHM, S. - TEMPELHOF, S. - SEIL, R.: Intermediate-term results after arthroscopic subacromial decompression with special reference to ongoing disability claims. Unfallchirurg, 104: 961 - 964, 2001

12. OLSEWSKI, J. M. - DEPEW, A. D.: Arthroscopic subacromial decompr. and rotator cuff debridement for stage II and stage III impingement. Arthroscopy, 10: 61 - 68, 1994

13. MACHNER, A. - PAP, G. - ROHKOHL, K. - MERK, H.: Revisionen nach arthr. Eingriffen im Subakromialraum. Z Orthop Ihre Grenzgeb, 138: 104 - 109, 2000

14. PODŠKUBKA, A. - STAŠA, M. - DVOŘÁK, V. - VACULÍK, J.: Artroskopická subakromiální dekomprese. Acta Chir Orthop Traumatol Cech, 67: 175 - 180, 2000

15. PROCHÁZKA P.: Výsledky artroskopické subakromiální dekomprese u padesátiletých pacientů. Acta Chir Orthop Traumatol Cech, 68: 39 - 44, 2001

16. ELLMAN, H.: Arthroscopic subacromial decompression. Analysis of one to three year results. J Arthroscopy, 3: 173 - 181, 1987

17. JEROSCH, J. - STRAUSS, J.M. - SCHNEIDER. T.: Die arthroskopische subacromiale Dekompression: 1-3 Jahresergebnisse. Z Orthop Ihre Grenzgeb, 130: 406, 1992

18. ROYE, R. P. - GRANA, W. A. - YATES, C. K.: Arthroscopic subacromial decompression: two- to seven-year follow-up. Arthroscopy, 11: 301 - 306, 1995

19. SCHIEPERS, P. - PAUWELS, P. - PENDERS, W. - BRANDELET, B. - PUTZ, P.: The role of arthroscopy in subacromial pathology. Retrosp. study of a series of arthroscopic acromioplasties. Acta Orthop Belg, 66: 438, 2000

20. PATEL, V. R. - SINGH, D. - CALVERT, P. T. - BAYLEY, J. I.: Arthroscopic subacromial decompression: results and factors affecting outcome. J Shoulder Elbow Surg, 8: 231 - 237, 1999

21. JEROSCH, J. - STRAUSS, J. M. - SCHMIEL, S.: Arthroskopische Therapie der Tendinitis calcarea-Akromioplastik oder Kalkentfernung? Unfallchirurg, 99: 946, 1996

Adresa pre korešpondenciu: M. L., II. ortopedická klinika FNsP Ružinov, Ružinovská 6

82606 Bratislava, e-mail: mirolisy@nspr.sk

Ďakujeme pán profesor!

K nedožitým osemdesiatinám prof. MUDr. Juraja Kolesára, DrSc.

„Nejde o to, aby sme vedeli mnoho, ale o to, aby sme vedeli zo všetkého to najpotrebnejšie" – slovami L.N. Tolstého by sa snáď dal vyjadriť medicínsky, vedecký, i životný postoj prof. MUDr. Juraja Kolesára, DrSc. Profesor Juraj Kolesár sa významnou mierou zaslúžil nielen o rozvoj slovenskej fyziatrie, balneológie, liečebnej rehabilitácie a bioklimatológie, ale prispel k rozvoju aj dalších internistických odborov, predovšetkým angiológie, kardiológie, reumatológie, pneumológie a geriatrie, a to prostredníctvom svojich žiakov a spolupracovníkov. Pán profesor mal totiž vzácnu vlastnosť, vlastnosť, ktorú majú len veľkí ľudia, vedel totiž predvídať smerovanie budúceho vývoja vedy a medicíny.

Juraj Kolesár sa narodil 19.9.1924 v Močaranoch v okrese Michalovce. Po maturite r. 1944 študoval na Lekárskej fakulte v Bratislave a neskôr v Košiciach. Vysokoškolské štúdium ukončil r. 1950 v Košiciach. Krátko po promócii pracoval ako sekundárny lekár v kúpeľoch Sliač. Po absolvovaní vojenskej služby nastúpil ako odborný asistent na I. internú kliniku Lekárskej fakulty Univerzity Komenského v Bratislave. Roku 1960 obhájil hodnosť kandidáta lekárskych vied a prešiel na Fyziatrickú kliniku LF UK, kde r. 1963 dosiahol hodnosť docenta, r. 1969 bol menovaný mimoriadnym profesorom, r. 1974 obhájil hodnosť doktora lekárskych vied a r. 1977 sa stal riadnym profesorom pre vnútorne choroby. V rokoch 1974-1990 bol prednostom Fyziatrickej kliniky, neskôr premenovanej na Fyziatricko-geriatrickú kliniku, ktorá bola r. 1988 premenovaná na II. internú kliniku LF UK. V období 1964-1968 bol prodekanom na Lekárskej fakulte Univerzity Komenského. V rokoch 1967-1985 bol vedúcim Subkatedry fyziatrie, balnelógie a liečebnej rehabilitácie na Inštitúte pre ďalšie vzdelávanie lekárov a farmaceutov, kde viedol atestačné kurzy z odboru fyziatrie, balnelógie a liečebnej rehabilitácie. Hneď po založení Výskumného ústavu humánnej bioklimatológie r. 1960 sa stal zástupcom riaditeľa pre výskumnú činnosť a v rokoch 1973-1985 bol riaditeľom ústavu.

V centre vedeckého záujmu prof. Juraja Kolesára bolo štúdium vplyvu rôznych prvkov fyzikálnej medicíny na ľudský organizmus. Snažil sa vysvetliť mechanizmus účinku fyzikálnej liečby. Vo svojich prácach sa venoval predovšetkým rehabilitácii, klimatickej a kúpeľnej liečbe ako aj prevencii kardiovaskulárnych a respiračných ochorení. Zaujímala ho tiež termoregulácia, mechanizmus účinku tepla na ľudský organizmus, vplyv pitia minerálnych vôd ako aj účinok fyzikálnej liečby u osôb staršieho veku. Na Slovensku ako prvý začal sledovať účinok vysokohorskej klimatickej liečby u pacientov s chronickou bronchitídou a astma bronchiale na Štrbskom plese a ním získané prioritné výsledky boli podkadom k získaniu vedeckej hodnosti doktora lekárskych vied. V kúpeľoch Sliač sledoval najmä účinky uhličitotermálnej vody, ako aj vplyv celkovej kúpeľnej liečby na pacientov s artériovou hypertenziou a tiež na pacientov po infarkte myokardu. Publikoval 345 vedeckých prác v domácich a zahraničných vedeckých časopisoch a je autorom či spoluautorom viacerých vysokoškolských učebníc a stredoškolských učebníc, ako sú Fyziatria (1. a 2. vydanie – 1976, 1981), Humánna bioklimatológia a klimatoterapia (1989) Ergometria v klinickej praxi (1981) Fyzikálna terapia (1980, 1993, české vydanie 1988), Vnitřní lékařství (1986), Všeobecné lekárstvo (1989), Vnútorné lekárstvo (1990) a Základy zdravotníctva (1990). Dlhé roky bol predsedom Slovenskej a Československej fyziatrickej spoločnosti a stal sa aj jej čestným členom. Bol tiež predsedom Slovenskej bioklimatologickej spoločnosti pri Slovenskej akadémii vied. Bol členom redakčnej rady viacerých odborných časopisov, expertom WHO a RVHP preotázky rehabilitácie pacientov s kardiovaskulárnymi ochoreniami a čestným členom viacerých zahraničných vedeckých spoločností pre fyziatriu a balneológiu.

Prof. MUDr. Juraj Kolesár, DrSc. však dbal nielen o svoj odborný rast, ale aj o odborný rast svojich spolupracovníkov. Bol prísny a náročný nielen k sebe, ale aj ku svojím kolegom. Klinické semináre, ktoré boli každý štvrtok, sa vyznačovali vysokou odbornou úrovňou. Prednášajúci sa museli vždy dôkladne pripraviť, v opačnom prípade ich neminula kritika zo strany pána profesora. V podobnom prísnom duchu sa viedli aj veľké vizity, vďaka ktorým sa však mladí lekári nielen veľa naučili, ale získali aj vzťah k poctivej a "tvrdej" práci. Na veľkých vizitách pán profesor často a rád skúšal nielen medikov či mladých lekárov, ale občas aj starších lekárov a docentov. Usmerňoval mlaších kolegov v ich ďalšom vedecko-odbornom raste. Vychoval 19 kandidátov lekárskych vied, z ktorých je t.č. už jedna profesorka a traja docenti v odbore vnútorné lekárstvo a dvoch doktorov lekárskych vied, z ktorých jeden je tiež profesorom internej medicíny. Pán profesor Kolesár sa neustále snažil o skvalitňovanie liečebnej, vedecko-výskumnej aj pedagogickej činnosti. Vynikal pracovitosťou a zápalom k vedeckej práci, ktorými vedel inšpirovať a nadchnúť svojich spolupracovníkov. Kritický a náročný k sebe, ale aj k práci spolupracovníkov.

Profesor Juraj Kolesár svojou bohatou vedeckou, odbornou i pedagogickou činnosťou významne prispel k rozvoju slovenskej medicíny. Pán profesor dokonale využil svoj čas, a to nielen na vytvorenie všeobecne uznávanej slovenskej školy fyziatrie, balneológie a bioklomatológie, ale aj na napísanie množstva kníh, učebníc a vedeckých článkov, ktorými sa zapísal do večnosti.
Česť Vašej pamiatke, pán profesor!

V mene Vašich žiakov a spolupracovníkov

Primárka MUDr. Jarmila Petrovičová, CSc.
MUDr. Janka Zalešáková
Prof. MUDr. Viera Štvrtinová, CSc.

OPTIMALIZÁCIA REHABILITAČNÉHO PROGRAMU PO ZLOMENINÁCH LOPATKY

Autor: D. Húževková
Pracovisko: FRO, Poliklinika Kysucké Nové Mesto

Súhrn

Úlohou rehabilitácie je dosiahnuť v čo najkratšom čase maximálnu možnú úpravu stavu a validity pacienta. Včasná a účinná rehabilitácia je nevyhnutnou súčasťou liečby zlomenín lopatky, minimalizuje pozlomeninové komplikácie a je dôležitá pre dosiahnutie dobrých funkčných výsledkov, čo je možné len v úzkej spolupráci rehabilitačného lekára s traumatológom. Zvládnutie liečby pri zlomenine lopatky na všetkých úrovniach je jedinou možnosťou z hľadiska kvality ďalšieho života pacienta, jeho aktivity v pracovnom zaradení, v športe, záujmových činnostiach.
Kľúčové slová: zlomenina lopatky - rehabilitácia

Húževková, D.: The Optimal Rehabilitation after Fracture of Shoulder Blade

Summary

The early and effective rehabilitation is inevitable in therapy of fracture of shoulder blade. It minimalised complications after fracture and is very important cooperative between physician fyziatric and tramatologic. The effective therapy is important in patient´s next life /sport, job.../.
Key words: *fracture shoulder blade, rehabilitation*

Huževková, D.: Die Optimalisation des Rehabilitationsprogrammes nach der Schulterblattesfracturen

Zusammenfassung

Die Aufgabe der Rehabilitation ist so schnell, wie möglich eine maximall mögliche Wiederinstandsetzung des Befindens und der Validität des Patienten. Die rechtzeitige und wirksamme Rehabilitation ist ein unverzichtbarer Bestandteil der Behandlung der Schulterblattesfracturen, minimalisiert die Nachfracturkomplikationen und ist wichtig um gute functionelle Ergebnisse zu schaffen, was nur mit einer engen Zusammenarbeit des Rehabilitationsarztes mit dem Traumatologe ist. Die Behandlung bei der Schulterblatesfracture auf allem Schtuffen zu überwinden ist die einzige Möglichkeit aus der Hinzicht der weiteren Lebensqualität des Patienten, seinen Aktivitäten in der Arbeitseinteilung, im Sport, in den Hobbytätigkeiten.
Schlüsselwörter: *die Schulterblattesfracture – die Rehabilitation*

Úvod

Zlomeniny lopatky nepatria medzi časté poranenia. Mechanizmus vzniku je priamy alebo nepriamy. Priamym násilím býva tvrdý úder, náraz, s ktorým sa stretávame pri zasypaní, páde z výšky, dopravných nehodách. Vzhľadom na potrebnú vysokú energiu pri vzniku zlomenín lopatky sú často súčasťou združených poranení, prípadne polytraumy. Nepriame násilie pôsobí cez rameno najčastejšie na krčok lopatky. Otvorené zlomeniny sú výnimočné, najčastejšie sa vyskytujú ako súčasť strelných poranení.
Zlomeniny lopatky delíme na zlomeniny tela a hrebeňa, zlomeniny krčka, zlomeniny kĺbovej jamky, zlomeniny procesuss coracoideus a zlomeniny acromionu.

Rehabilitácia je neoddeliteľnou súčasťou všetkých ortopedicko-traumatologických výkonov. Pri zlomeninách v oblasti plecového kĺbu to platí dvojnásobne (1). Pre dosiahnutie dobrých funkčných výsledkov je dôležitá vhodne načasovaná rehabilitačná liečba , založená na spolupráci rehabilitačného lekára s traumatológom. Správnym komplexným rehabilitačným prístupom priaznivo ovplyvňujeme hojenie zlomeniny, redukciu opuchu, predchádzame lymfostáze, nervovo-cievnym zmenám. Pri indikovaní jednotlivých terapeutických postupov je dôležitý celkový stav pacienta, najmä pri zlomeninách lopatky, ktoré sú často súčasťou združených poranení, prípadne polytraumy. Rehabilitačný program pri zlomeninách lopatky závisí od typu zlomeniny, jej lokalizácie, od stupňa poškodenia mäk-

kých tkanív a následnej reparácie hlavne deltového svalu a svalov rotátorovej manžety, spôsobu liečby (pri operačnom spôsobe - typ osteosyntézy), dĺžky a spôsobu imobilizácie, pridružených poranení a postihnutí plecového kĺbu pred úrazom a ochote pacienta spolupracovať počas rehabilitácie (2).

Rehabilitačný postup počas imobilizácie
Dýchacia gymnastika - má uľahčiť dychovú prácu, zlepšiť utilizáciu plynov. Znamená to uvoľnenie dýchacieho svalstva a kože na hrudníku, zvýšenie svalovej sily, zlepšenie pohyblivosti bránice a rebier, mobilizáciu chrbtice. Pacient sa učí ľahšie a šetrnejšie vykašľávať bronchiálny sekrét (3). Hlavný význam má najmä pri pridružených poraneniach a polytraumách ako prevencia bronchopneumónie.
Izometrické kontrakcie - m. deltoideus, m. biceps brachii, m. triceps brachii, brušného svalstva, chrbtového svalstva, precvičujeme prsty ruky a zápästie s cieľom predchádzať svalovým atrofiám. Izometrické kontrakcie m. biceps brachii a m. triceps brachii sú kontraindikované pri zlomenine krčka lopatky pre možnosť dislokácie kostných fragmentov (odstup uvedených svalov v oblasti collum scapulae). S týmito cvičeniami systematicky začíname až na 10. - 14. deň, vykonávame ich viackrát denne po hranicu bolesti (4).

Uvoľňovanie a precvičovanie krčnej chrbtice
- realizuje sa s využitím mäkkých techník.
Aktívne cvičenia a rezistované cvičenia voľných kĺbov - používajú sa ako prevencia svalových atrofií a stuhnutia kĺbov, na reflexné ovplyvnenie postihnutých častí.
Nácvik sebaobsluhy - nácvik sebaobsluhy s imobilizáciou alebo s odľahčovaním bez zaťažovania postihnutej hornej končatiny, v závislosti od typu zlomeniny, spôsobu liečby a pridružených poranení.

Rehabilitačný postup po zložení imobilizácie
Dýchacia gymnastika - mimoriadny význam má pri zlomenine lopatky združenej s poranením hrudníka a pľúc, ktoré pri zlomenine lopatky nie sú až také zriedkavé.
Polohovanie končatiny - kĺbové púzdro plecového kĺbu je voľné a v axile zriasené. Pri intraartikulárnych zlomeninách lopatky (v glenohumerálnom kĺbe) už za krátky čas počas imobilizácie dochádza k fibróznemu zlepeniu práve v týchto riasach kĺbového púzdra, čo má za následok obmedzenie pohybu v plecovom kĺbe. Na polohovanie končatiny slúžia dlahy, závesy, šatky, molitánové podložky, abdukčná dlaha. Cieľom polohovania je prevencia kontraktúr.

Mäkké techniky - používajú sa na kožu, fascie a jazvy.
PIR, AGR - hypertonických a skrátených svalov (m. trapezius, mm. scaleni, m. levator scapulae, mm. pectoralis) na zmenšenie alebo odstránenie svalových spazmov, zmiernenie bolesti pri svalových spazmoch.

Mobilizácia - krčnej chrbtice, C-Th prechodu, horných rebier, akromioklavikulárneho a sternoklavikulárneho kĺbu, lopatky, lakťového kĺbu a zápästia.

Liečebná telesná výchova - LTV pri zlomeninách lopatky indikujeme nielen na podklade rozboru kineziologického vyšetrenia funkcie svalov plecového pletenca, ale musíme brať do úvahy vek, pohybové možnosti pacienta, pridružené poranenia , typ zlomeniny lopatky, spôsob liečby, ostatné zložky pohybového systému a ďalšie ochorenia, ktoré obmedzujú výkonnosť pacienta. Ak pacient nie je schopný aktívneho pohybu, využívame pasívne cvičenia, a to v prísne bezbolestnom rozsahu pri úplnej svalovej relaxácii pacienta. V závislosti od stupňa svalovej sily požadujeme od pacienta aktívnu účasť na cvičení alebo vykonávame cvičenia v odľahčených polohách pomocou fyzioterapeuta, cvičenie v závese, na veľkej lopte. Asistované cvičenia kladú dôraz na abdukciu, eleváciu, flexiu a extenziu. Po konsolidácii zlomeniny pri obnovení rozsahu pohyblivosti vykonávame cvičenia rezistované s využitím kladky, expanderov, pružín. V poslednej fáze rehabilitácie sa pridávajú cvičenia na posilňovacích zariadeniach.

Hydrokinezioterapia - najmenej traumatizujúci rehabilitačný postup na mobilizáciu stuhnutých a bolestivých kĺbov. Teplota vody a vztlak navodzujú relaxáciu, čo znižuje bolestivosť, tým sa umožní zlepšenie pohyblivosti a posilňovanie, aké by na suchu neboli možné. Výber polohy závisí od smeru, ktorý je najviac obmedzený, a od stupňa obmedzenia. Na facilitáciu pohyblivosti je možné využívať vztlak, stenu bazéna, tyč, ale i techniky Bad Ragaz (5). Odpor sa dá zvýšiť použitím plaveckých rukavíc, ťapiek, vesiel. Vhodnou po-

hybovou aktivitou je aj plávanie, pri ktorom sa izometricky posilňuje svalstvo trupu a dynamické svalstvo končatín. Za vhodný plavecký spôsob sa považuje plávanie na chrbte (6). Fyzikálna terapia - používa sa na odstránenie bolesti, zlepšenie trofiky tkanív a v poslednom čase najmä na rôzne druhy reflexného dráždenia, aby sa vyvolala reflexná odpoveď na úrovni spinálnej, centrálnej, alebo ako cielená nenociceptívna facilitácia riadiacich systémov (akupunktúra) (7) .

Elektroliečba – najčastejšie využívaný účinok je analgetický. Medzi metódy elektroanalgézie radíme liečebné využitie diadynamických, interferenčných, Träbertových prúdov a metódy TENS.

Kryoterpia - najčastejšie používanou metódou je ochladzovanie – kondukcia, aplikuje sa ako chladové kompresy (kryovrecká).

Vodoliečebné procedúry - zlepšujú tok lymfy a venóznej krvi, redukujú opuch, majú relaxačný efekt. Ide o účinok tepelnej energie a masáže. Sú kontraindikované pri porušení kožnej integrity (sekundárne hojaca sa rana, perkutánne zavedený osteosyntetický materiál).

Magnetoterapia - využíva účinok stálych alebo pulzujúcich magnetických polí, nie je kontraindikovaná prítomnosťou osteosyntetického materiálu.

Fototerapia – Laser má pri styku so živým tkanivom biostimulačný, analgetický a protizápalový efekt. Bioptrónová lampa - jednoduchší, lacnejší a dostatočne účinný zdroj biostimulačného svetla, ktoré pracuje na princípe polarizácie svetla vyžarovaného halogénovou žiarovkou.

Ultrazvuk - zlepšuje výživu tkanív, má analgetický, antispazmotický a rezorpčný účinok, ako aj vzdialené reflexné účinky. Kontraindikáciou aplikácie UZV je prítomnosť osteosyntetického materiálu.

Ergoterapia - cieľom liečby je zvýšiť svalovú silu oslabeného svalstva, rozsah kĺbovej pohyblivosti, zabrániť vzniku deformít a zlepšiť neuromuskulárnu koordináciu, zlepšiť sebestačnosť. Doporučované činnosti: jemná rytmická mobilizácia v abdukcii pri leštení dosky stola, kyvadlové pohyby, napr. pri natieraní, práca s dlhými niťami, pečiatkovanie na nastaviteľnej pracovnej ploche, šmirgľovanie, pálenie, hobľovanie...

Materiál

Na FRO Polikliniky v Kysuckom Novom Meste a na FRO v NsP Žilina som sledovala v rokoch 1998 až 2000 6 pacientov po zlomenine lopatky, ktorí absolvovali rehabilitáciu v uvedených zdravotníckych zariadeniach ambulantne, až po sňatí imobilizácie. Z toho bolo 5 mužov a 1 žena. Veková hranica bola od 30 do 66 rokov. V 3 prípadoch išlo o monotraumu, v 1 prípade o združené poranenie a v 2 prípadoch o polytraumu. V 5 prípadoch bola zlomená ľavá lopatka, v 1 prípade pravá. Všetky zlomeniny boli zatvorené. Príčina úrazu: 3x autohavária, 2x domáci úraz, 1x pracovný úraz

Všetky zlomeniny lopatky boli liečené konzervatívne. Dĺžka imobilizácie bola od 4,5 do 8 týždňov. Najčastejším druhom imobilizácie bol Dessaultov obväz. Dĺžka rehabilitácie bola od 4 do 32 týždňov. Všetci pacienti boli bez neuro-cirkulačného poškodenia príslušnej hornej končatiny. Všetci pacienti počas rehabilitačnej terapie spolupracovali.

Pre malý počet pacientov, ktorí sa so zlomeninou lopatky, či už ako s monotraumou, alebo ako súčasť polytraumy, liečili na FRO, uvediem ich kazuistiky.

1. A. V., 39 rokov, muž:
úraz - pád zo schodov
typ zlomeniny - trieštivá zlomenina tela lopatky vľavo
liečba (imobilizácia)/ dĺžka imobilizácie - konzervativna (Dessault) 4 týždne
dĺžka RHB - 5 týždňov

SFTR na začiatku / konci –
S: 20-0-150 / S: 45-0-180
F: 100-0-30 / F: 180-0-45
R: 40-0-70 / R: 90-0-90
hypotrofia svalstva pletenca - +
bolesť po ukončení RHB Th – len pri meteorologických zmenách, úplná sebestačnosť

2. J. S., 66 rokov, muž:
úraz – spadol na dvore
typ zlomeniny – zlomenina krčka lopatky s minimálnym posunom spojená s luxáciou hlavice ramennej kosti
liečba / imobilizácia / dĺžka imobilizácie – konzervatívna (Dessault) 4,5 týždňa

dĺžka RHB – 5 týždňov
SFTR na začiatku / konci –
S:20-0-45 / S:40-0-160
F: 40-0-20 / F:170-0-30
R: 10-0-10 / R:30-0-40
hypotrofia svalstva pletenca - +
bolesť po RHB Th – výrazne redukovaná, minimálna dopomoc

3. P. H., 30 rokov, muž:
úraz – pracovný úraz, priamy náraz lešenárskej rúry
typ zlomeniny – zlomenina nadplecka s minimálnym posunom o šírku 3 mm vľavo
liečba / imobilizácia / dĺžka imobilizácie – konzervatívna (Dessault) 5 týždňov
dĺžka RHB – 5 týždňov

SFTR na začiatku / konci –
S: 30-0-50 / S: 45-0-170
F: 70-0-35 / F: 175-0-40
R: 70-0-30 / R: 85-0-80
hypotrofia svalstva pletenca - +
bolesť po RHB Th - neprítomná, úplná sebestačnosť

4./ A.P., 42 rokov, muž :
úraz – autohavária (ako cyklista)
typ zlomeniny – trieštivá zlomenina krčka lopatky s priečnou zlomeninou tela s minimálnym posunom úlomkov súčasť polytraumy (zlomenina kľúčnej kosti,zlomenina rebier 1-4 vpravo, pľúc, pneumothorax, otras mozgu, podvrtnutie C chrbtice, šok, mnohopočetné pomliaždenia , odreniny)
liečba / imobilizácia / dĺžka imobilizácie – konzervatívny / mitella-Dessault / 6 týždňov
dĺžka RHB – 12 týždňov
hypotrofia svalstva pletenca - ++
bolesť po RHB Th – redukovaná, úplná sebestačnosť

5. V. V., 32 rokov, žena:
úraz – autohavária (vodička)
typ zlomeniny – trieštivá zlomenina tela lopatky bez podstatného posunu vľavo ako súčasť združeného poranenia (zlomenina kľúčnej kosti, otras mozgu, mnohopočetné pomliaždenia a odreniny)
liečba / imobilizácia / dĺžka imobilizácie – konzervatívna (Dessault) 6 týždňov
dĺžka RHB – 4 týždne

SFTR na začiatku/ konci –
S:15-0-145 / S: 40-0-180
F: 80-0-20 / F:180-0-30
R: 40-0-60 / R:90-0-90
hypotrofia svalstva pletenca - +
bolesť po RHB Th - len pri meteorologických zmenách, úplná sebestačnosť

6. M. L., 43 rokov, muž:
úraz- autohavária (vodič)
typ zlomeniny – trieštivá zlomenina tela lopatky vľavo s minimálnym posunom úlomkov ako súčasť polytraumy (zlomenina hlavice a chirurgického krčka humeru vľavo, luxačná zlomenina hlavice femoru vľavo, zlomenina MT II-V vpravo,otras mozgu, traumatický šok, mnohopočetné pomliaždeniny a odreniny).
Liečba /imobilizácia/ dĺžka imobilizácie - konzervatívna (mitella-Dessault) 8 týždňov
dĺžka RHB – 32 týždňov po 3 mesiacoch RHB Th rehospitalizácia na ortopedickom oddelení za účelom redresu v CA plecového kĺbu (zlomenina zhojená male sanata, rozsiahle fibrotické zrasty)

SFTR na začiatku / konci
S:30-0-70 / S:30-0-10
F:30-0-10 / F:80-0-30
R:0-0-0 / R:20-0-40
hypotrofia svalstva pletenca - +++
bolesť po ukončení RHB Th – pretrváva silná bolesť, stredná dopomoc

Výsledky
Hodnotenie výsledkov liečby bolo retrospektívnym získavaním údajov, malou vzorkou pacientov, nehomogénnosťou úrazového poškodenia (3x monotrauma, 1x združené poranenie, 2x ako súčasť polytraumy) skreslené.

Liečba bola vedená individuálne. Pri monoporaneniach – len zlomenina lopatky, bol funkčný výsledok dobrý, pacienti boli úplne sebaobslužní, bolesť nebola žiadna alebo len minimálna. Iná situácia bola pri zlomeninách lopatky, ktoré boli združené s inými poraneniami v oblasti plecového pletenca alebo ako súčasť polytraumy. U týchto pacientov vystúpili do popredia ťažkosti, ktoré priamo nesúviseli so zlomeninou lopatky. Funkčný výsledok v plecovom kĺbe bol najhorší pri združenej zlomenine lopatky s proximálnym koncom humeru, pripadne i kľúčnej kosti a horných rebier. Rýchly vznik fibrotických zrastov už počas imobilizácie, obmedzené možnosti rehabilitácie počas imobililizácie pri konzervatívnom spôsobe liečby (možná dislokácia fragmentov zlomeniny s následným zhojením male sanata) i napriek dlhodobej a intenzívnej rehabilitačnej liečbe neviedli k uspokojivému funkčnému výsledku. Porovnanie výsledku

konzervatívnej a operačnej liečby nebolo možné (všetky zlomeniny liečené konzervatívne). U sledovaných pacientov bol výskyt funkčných porúch C- chrbtice, chybný stereotyp abdukcie v plecovom kĺbe, príznaky impingment syndrómu.

Diskusia

Zlomeniny lopatky sú veľmi zriedkavé. Často sú súčasťou združených poranení, prípadne polytraumy. Vyplýva to z jej lokalizácie, krytia svalovými skupinami, pohyblivosťou. Energia potrebná na vznik zlomeniny lopatky je taká veľká, že často dochádza k poškodeniu priľahlých kostených, svalových a ligamentóznych štruktúr. Zlomeniny len niektorých z výbežkov lopatky sú veľmi zriedkavé (acromion scapulae), ich liečba je však často zľahčovaná, so skorým nástupom pozlomeninových komplikácií (impingment syndromu), s následným znížením pracovného potenciálu pacienta.

Komplikovaný operačný prístup k lopatke, častý výskyt iných poranení, ktoré si vyžadujú prioritu liečby, sú príčinou neuspokojivých funkčných výsledkov hlavne pri intraartikulárnych zlomeninách glenoidu so skorým vznikom omartrózy, ktorá je jednou z indikácií totálnej náhrady plecového kĺbu. Neraz sa zabúda na biomechaniku pohybu v plecovom kĺbe vo vzťahu k lopatke (torakoskapulárne spojenie), akromioklavikulárnemu, sternoklavikulárnemu kĺbu zo strany traumatológa, ktorý vyžaduje "lepší" pohyb v plecovom klbe ako je možné dosiahnuť vzhľadom na použitý spôsob a typ osteosyntézy.

Zostavenie rehabilitačného programu pri zlomeninách lopatky musí byť individuálne. Pri zostavovaní rehabilitačného programu sa riadime najmä stupňom možnej zaťažiteľnosti postihnutej hornej končatiny. Až po komplexnom rozbore môžeme stanoviť podrobný liečebný plán. Rehabilitáciu je treba začať už počas imobilizácie zlomeniny. Súbežne s pohybovou terapiou využívať aj lokálne liečebné prostriedky a metódy dostupnej fyzikálnej terapie. Cieľom rehabilitačnej liečby je kompletná obnova funkcie plecového kĺbu.

Záver

Základnou požiadavkou fyziatrie, balneológie a liečebnej rehabilitácie je komplexnosť. To znamená, že na liečbu a rehabilitáciu použijeme všetky prostriedky, ktoré môžu zlepšiť stav pacienta. Úlohou rehabilitácie je dosiahnuť v čo najkratšom čase maximálnu možnú úpravu stavu a validity pacienta. Včasná a účinná rehabilitácia je nevyhnutnou súčasťou liečby zlomenín lopatky, minimalizuje pozlomeninové komplikácie a je dôležitá pre dosiahnutie dobrých funkčných výsledkov, čo je možné len v úzkej spolupráci rehabilitačného lekára s traumatológom.

Zvládnutie liečby pri zlomenine lopatky na všetkých úrovniach je jedinou možnosťou z hľadiska kvality ďalšieho života pacienta, jeho aktivity v pracovnom zaradení, v športe, záujmových činnostiach.

Literatúra

1. FRIČ V. - SOSNA A.: Aloplastika ramenního kloubu – úvod do problematiky. Acta chirurgiae orthopaedicae et traumatologiae Čechoslovaca 5, 1995, s. 308.
2. PAULECHOVÁ M.: Optimalizácia rehabilitačného programu po zlomeninách proximálneho konca a diafýzy humeru. Rehabilitácia 2, 2001, s. 77.
3. GÚTH A. a kol.: Výšetrovacie a liečebné metodiky pre fyzioterapeutov. LIEČREH GÚTH, Bratislava, 1998, s. 247.
4. LÁNIK V a kol.: Liečebná telesná výchova II. Osveta, Martin, 1983, s. 74.
5. ČELKO J. - ZÁLEŠÁKOVÁ J. - GÚTH A.: Hydrokinezioterapia. LIEČREH GÚTH, Bratislava, 1997, s. 65.
6. GÚTH A. a kol.: Výšetrovacie a liečebné metodiky pre fyzioterapeutov. LIEČREH GÚTH, Bratislava, 1998, s. 244.
7. CAPKO J.: Základy fyziatrické léčby. GRADA avicenum, Praha, 1998, s. 15.

INZERÁT
Nemocnica ponúka miesto pre **fyzioterapeuta** s ubytovaním.
Volajte: 02/ 59 54 52 93

Súkromné zariadenie v Bratislave hladá **fyzioterapeuta** - možný aj čiastočný úväzok po práci. Volajte: 0905 217 722

JESENNÁ REHABILITAČNÁ KONFERENCIA V NOVÝCH ZÁMKOCH
Termín: 25.-26.november 2004
Témy: Šport a rehabilitácia
Rehabilitácia kardiovaskulárnych ochorení
Kontakt: prim. MUDr. E. Lorenc, FRO, N.Z.

KOMPLEXNÁ LIEČBA A NÁSLEDNÁ REHABILITÁCIA ZÁPÄSTIA PO STRELNOM PORANENÍ DISTÁLNEHO PREDLAKTIA - KAZUISTIKA

Autori: Hucko J., Bánsky R., Demitrovič M.
Pracoviská: II. ortopedická klinika FNsP Ružinov, Bratislava, Klinika plastickej chirurgie FNsP Ružinov, Bratislava

Súhrn
64-ročný pacient po strelnom poranení pravého distálneho predlaktia brokovou zbraňou bol liečený od septembra 2000 do mája 2003 na Klinike plastickej chirurgie a II. ortopedickej klinike FNsP Ružinov v Bratislave. Po iniciálnom ošetrení strelného poranenia a následnej stabilizácii trieštivej zlomeniny oboch kostí predlaktia externým fixátorom bol pacient celkovo šesťkrát hospitalizovaný na oboch pracoviskách s cieľom zhojenia kostných a mäkkotkanivových štruktúr distálneho predlaktia pravej hornej končatiny. Postupne s použitím presunov svalového laloka a voľných kožných transplantátov došlo k zhojeniu mäkkých tkanív, ale následkom zhoršenej perfúzie postihnutej oblasti sa vyvinula pseudoartróza distálneho radia.
Kľúčové slová: strelné poranenie – liečba - rehabilitácia

Hucko, J., Bánsky R., Demitrovič, M.: The Complex Therapy and Rehabilitation of Wrist after Shot Injury of Distal Forearm

Summary

64yrs. patient after shot injury of distal forearm was treated from september 2000 to may 2003. An first there was realised stabilisation of splited fracture and then repeated plastics operations. But the pseudoarthrosis of distal radial bone was a consequence of insufficient perfusis.
Key words: *shot injury, therapy, rehabilitation*

Hučko, J., Bánsky, R., Demitrovič, M.: Die Komplexetherapie und die volgende Rehabilitation des Handgelenkes nach der Schiessverletzung des distalen Vorderarmes. Die Kasuistik.

Zusammenfassung

64-jähriger Patient nach der Schiessverletzung des rechten distalen Vorderarmes mit dem Schrotgewehr war in der Behandlung seit September 2000 bis Mai 2003 auf der Klinik der Plastischen Chirurgie und der II. Orthopädischen Klinik des Fakultätskrankenhauses Ružinov in Bratislava. Nach der Initialbehandlung der Schiessverletzung und der folgenden Stabilisation der Trümmerfractur der beiden Knochen des Vorderarmes mit dem externen Fixateur war der Patient insgesamt sechsmal hospitalisiert in den beiden Kliniken mit dem Ziel der Heilung der Knochen – und Weichgewebestrukturen des distalen Vorderarmes der rechten oberen Extremität. Schrittweise mit der Verwendung der Muskellappenübertragung und der freien Hauttransplantate kam es zur Heilung der Weichgewebe, aber zufolge der Perfusionverschlechterung des betroffenen Teiles entwickelte sich die Pseudoarthrose des Distalradius.
Schlüsselwörter: *die Schiessverletzung – die Behandlung – die Rehabilitation*

Úvod

64-ročný pacient po strelnom poranení pravého distálneho predlaktia brokovou zbraňou bol liečený od septembra 2000 do mája 2003 na Klinike plastickej chirurgie a II. ortopedickej klinike FNsP Ružinov v Bratislave. Po iniciálnom ošetrení strelného poranenia a následnej stabilizácii trieštivej zlomeniny oboch kostí predlaktia externým fixátorom bol pacient celkovo šesťkrát hospitalizovaný na oboch pracoviskách s cieľom zhojenia kostných a mäkkotkanivových štruktúr distálneho predlaktia pravej hornej končatiny. Postupne s použitím presunov svalového laloka a voľných kožných transplantátov došlo k zhojeniu mäkkých tkanív, ale následkom zhoršenej perfúzie postihnutej oblasti sa vyvi-

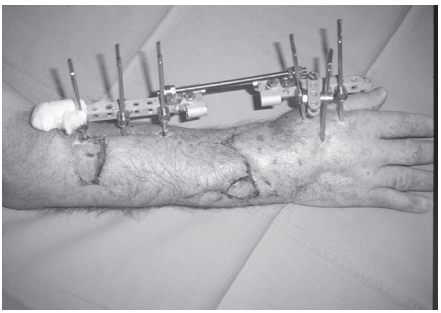

Obr. 1: Stav pred prvotným ošetrením

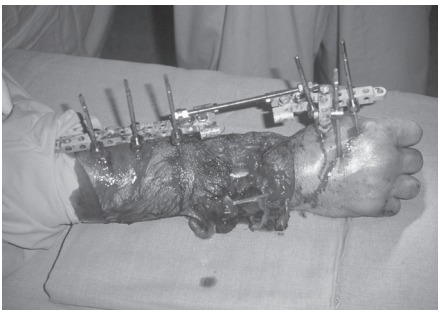

Obr. 2: Veľký rozsah defektu kožného krytu na dorzálnej strane predlaktia

nula pseudoartróza distálneho radia. Vzhľadom na dlhodobý imobilizáciu končatiny spôsobenej nutnosťou zhojenia mäkkých tkanív dochádza k vývoju Sudeckovho syndrómu, čo ešte komplikuje liečbu. Pseudoartróza distálneho radia bola liečená pomocou štepovania autológnymi kostnými štepmi odobratými z lopaty bedrovej kosti pacienta. Fixácia fragmentov vzhľadom na veľkú roztrieštenosť a riziko vzplanutia infekcie bola v tomto štádiu liečby možná iba Kirschnerovými drôtmi, čo viedlo k zlyhaniu štepov s vysokou pravdepodobnosťou z instability v mieste zlomeniny. Postupne došlo k vývoju plus variantu ulny, čo bolo tiež nevýhodné z hľadiska hojenia. Preto sme sa rozhodli v ďalšom sedení pre resekciu časti distálnej ulny a osteosuturu distálneho radia AO dlažkou, ktorá s opätovným použitím autológnej spongioplastiky viedla k zhojeniu radia. Celý priebeh liečby komplikovala infekcia, ktorú sme zvládli antibiotickou liečbou cielene v spolupráci s klinickým farmakológom. Nasledovala intenzívna rehabilitácia a fyzikálna liečba pod vedením rehabilitačného pracovníka prakticky po imobilizácii nehybného zápästia. Výsledkom komplexnej tímovej spolupráce je funkčná dominantná pravá horná končatina, s malým obmedzením pohybu prstov a zápästia, čo však vzhľadom na závažnosť poranenia nie je podstatné.

Kazuistika

Dňa 15.9.2000 pri páde z bicykla na poľovačke sa 64-ročný pacient J. J. postrelil dlhou brokovou zbraňou. Utrpel ťažké dilaceračné strelné poranenie distálneho predlaktia vpravo. Došlo k strate kožného krytu a mäkkých tkanív v rozsahu 10x10 cm. Následkom brokovej strely vznikla trieštivá zlomenina distálneho predlaktia vpravo. obr.1

Hneď po príjme do nemocnice bol pacient primárne ošetrený v operačnej sále. V celkovej anestéze po dôkladnej toalete urobil plastický chirurg rozsiahly debridement avitálnych tkanív a následne ortopéd stabilizoval otvorenú externým fixátorom. Dôkladný debridement bol dôležitý vzhľadom na mechanický a termický účinok postrelenia z bezprostrednej blízkosti. Po revízii bola vykonaná sutúra viacpočetných defektov svalov a lézií šliach extenzorov. Rany boli primárne drénované. Pacient bol krytý trojkombináciou antibiotík. (Vulmizolin 3x1 g, Gentamycin 3x80 mg, Entizol 3x500 mg) Napriek antibiotickému krytiu došlo k pooperačnej infekcii. Z rán bol vykultivovaný Enterobacter cloaceae. Infekcia bola zvládnutá antibiotickou liečbou Ciprinolom v dávke 2x500 mg. Následne sa rany denne preväzovali. Už počas hospitalizácie bola zhotovená termoplastová ortéza na zlepšenie imobilizácie končatiny. obr. 2

Počas druhej hospitalizácie o 6 týždňov bol pacient prijatý na riešenie defektu v distálnej časti na dorze predlaktia. Urobila sa revízia a prekrytie defektu svalovým lalokom a voľným kožným transplantátom.

Šesť mesiacov od úrazu bol pacient prijatý s cieľom zlepšiť hybnosť prstov a rehabilitovať priľahlé kĺby. Počas rehabilitácie absolvoval LTV so zameraním na zlepšenie pohyblivosti ramenného pletenca a jemné mobilizačné techniky na uvoľnenie stuhnutosti prstov ruky. Pacient mal stále naložený externý fixátor a imobilizáciu doplňovala termoplastová volárna dlaha. Pri RTG kontrole počas hospitalizácie bolo zistené oneskorené hojenie v oblasti distálneho radia.
Preto sa urobila osteoplastika autológnymi kostnými štepmi odobratými z lopaty bedrovej kosti. Zároveň sa robila korekcia plus va-

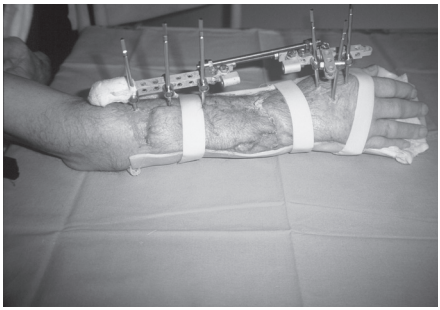

Obr. 13: Stav pred osteoplastikou

Obr. 15: RTG snímka po osteosutúre AO dlahou a spongioplastike

riantu ulny. Ulna bola skrátená o 1,5 cm, čím došlo k skráteniu predlaktia, čo bolo výhodné vzhľadom na rehabilitáciu prstov ruky pri skrátení šliach extenzorov. Externý fixátor bol sňatý o sedem mesiacov, kvôli secernácii okolo Schanzových skrutiek. Kontrolná RTG snímka vykazovala vývoj pseudoartrózy distálneho radia vpravo.

V máji 2002 bol pacient hospitalizovaný pre nezhojenie distálneho radia vpravo a vznik pseudoartrózy. Tá bola riešená resekciou, stabilnou osteosuturou podľa AO a osteoplastikou autológnymi spongióznymi štepmi. obr. 4

Šesť týždňov od uskutočnenia osteoplastiky a sutúry na RTG kontrolnej snímke boli zistené známky premosťovania kalusom. Dvanásť týždňov od operácie dochádza prakticky k prehojeniu línie pseudoartrózy.

Pacient počas doliečenia po osteosutúre AO dlahou a osteoplastikou nosil prvých 6 týždňov snímateľnú termoplastovú ortézu na zabezpečenie dodatočnej stability v mieste zlomeniny. Po šiestich týždňoch pacient postupne snímal ortézu a začal intenzívnu rehabilitáciu prstov ruky a zápästia ambulantne. Napriek trojmesačnej prakticky dennej rehabilitácii viazla hlavne flexia druhého až piateho prsta spôsobená adhéziami šliach extenzorov po ich devastačnom poranení. Takisto dorziflexia v zápästí bola možná len v rozsahu do 5 stupňov. Preto bolo rozhodnuté vykonať tenolýzu šliach extenzorov pravej ruky v jednom sedení pri extrakcii osteosyntetického materiálu po zhojení pseudoartrózy distálneho radia.

Šesť mesiacov od osteosutúry a spongioplastiky distálneho radia dochádza k röntgenologickému zhojeniu miesta pseudoartrózy. Preto bola v decembri 2002 uskutočnená extrakcia osteosyntetického materiálu z distálneho radia a tenolýza šliach extenzorov.

Po zhojení operačných rán sa znova začala intenzívna rehabilitácia s cieľom zabezpečiť zlepšenie úchopovej funkcie končatiny, opozície palca a obnovu funkčných schopností ruky. Na zlepšenie rozsahu pohybu zápästia boli využité techniky PIR a AGR. Taktiež mobilizácia prstov ruky s využitím mäkkých techník a cviky zamerané na motorickú funkciu a úchopovú schopnosť. Zároveň cvičenie zamerané na svalovú dysbalanciu v oblasti ramenného pletenca vhodne dopĺňalo predchádzajúce techniky. Po šesťmesačnom úsilí rehabilitačných pracovníkov a pacienta došlo k výraznému zlepšeniu hybnosti zápästia a prstov.

Taktiež hybnosť prstov a úchopová schopnosť pravej ruky je dostatočná na vykonávanie dennej sebaobslužnej činnosti. obr. 5, 6. Pacient je s funkčným a estetickým výsledkom liečby spokojný. Vykonáva aktivity bežného života len s malými obmedzeniami a znova je aktívnym členom poľovníckeho združenia.

Diskusia

Ťažké devastačné poranenia predstavujú komplikovaný liečebný problém a dnes vyžadujú tímovú spoluprácu viacerých odborníkov. Strelné poranenie je vždy primárne infikované, čo zhoršuje možnosti rozsahu primárneho ošetrenia na externú fixáciu, radikálny debridement, adaptačnú sutúru, drenáž a následnú cielenú antibiotickú liečbu. Potom nasledujú ďalšie postupné kroky až do zhojenia mäkkých tkanív a kožného krytu. Osobitnou kapitolou

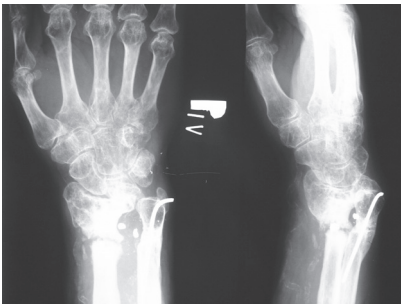

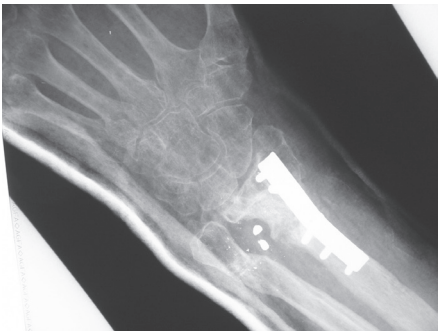

Obr. 5, 6: Výsledná funkcia ruky a zápästia po liečbe a rehabilitácii.

je v týchto prípadoch kostné hojenie, vzhľadom na zhoršené prekrvenie mäkkých štruktúr, často výraznú kominúciu zlomeniny, zlý a často chýbajúci kožný kryt. Preto dochádza v týchto prípadoch k oneskorenému hojeniu zlomenín a často aj k rozvoju pseudoartrózy, ktorá vyžaduje vykonanie stabilnej osteosyntézy s dodatočným štepovaním autológnymi kostnými štepmi na podporenie osteoindukcie. Kedysi dochádzalo k zhojeniu pseudoartróz dlhodobou konzervatívnou liečbou väčšinou sadrovaním s následným stuhnutím okolitých kĺbov, neraz v nevýhodnom postavení. Dnes sa snažíme o to, aby sme imobilizáciu skrátili na najkratšiu možnú mieru a začali s rehabilitáciou čo najskôr. Moderné možnosti osteosyntézy tento spôsob dovoľujú. Udržanie hybnosti priľahlých kĺbov je prioritou v rehabilitačnej liečbe takýchto poranení. Výsledná funkcia postihnutej končatiny vo veľkej miere závisí nielen od operačného výkonu, ale od správne vedenej a časovanej rehabilitácie, ktorá jediná môže viesť k návratu pacienta k predúrazovým pracovným a osobným aktivitám.

Záver

Iba tímová spolupráca ortopédov, plastických chirurgov, fyzioterapeutov a ďalších odborníkov vedie k výraznému zlepšeniu poskytovania liečebnej starostlivosti pri závažných poraneniach pohybového aparátu. Poranenia, ktoré by pred niekoľkými desaťročiami končili amputáciou, alebo minimálne stratou funkcie postihnutej končatiny majú dnes nádej na vyliečenie ad integrum s malými funkčnými obmedzeniami k spokojnosti pacienta aj celého liečebného tímu.

Literatúra

1. MCQUEEN, M. M.: Redisplaced unstable fractures of the distal radius. A randomised, prospective study of bridging versus non-bridging external fixation. J Bone Joint Surg Br. 1998;80: 665 - 669

2. MCQUEEN, M. M. - HAJDUCKA, C. - COURT-BROWN, C. M.: Redisplaced unstable fractures of the distal radius: a prospective randomised comparison of four methods of treatment. J Bone Joint Surg Br.1996;78:404-409

3. FERNANDEZ, D. L. - JUPITER, J. B.: Fractures of the Distal Radius. Berlin, Heidelberg, New York: Springer -Verlag (1995)

Adresa: J. H., Malženice 58, 919 29

Vydavateľstvo

LIEČREH GÚTH
pripravilo pre Vás a pre Vašich pacientov nasledujúce publikácie:

NOVINKY!!!

A. Gúth a kol.: **vyšetrovacie metodiky v REHABILITÁCII pre fyzioterapeutov** je nová publikácia zaoberajúca sa na 400 stranách problematikou ***vyšetrovania*** v rehabilitácii. Cena je 400 Sk + poštovné a balné.

A. Gúth a kol.: **liečebné metodiky v REHABILITÁCII pre fyzioterapeutov** je nová publikácia zaoberajúca sa na 400 stranách problematikou ***liečebných metodík***, z ktorých tretina ešte nebola v Slovenčine v našom odbore publikovaná. Na trh sa dostane v posledných dvoch mesiacoch roka 2004. Plánovaná cena je 400 Sk + poštovné a balné.

BOHRING
- BOLO DODANÉ UŽ DO MINULÉHO ČÍSLA

REHABILITÁCIA PACIENTOV HOSPITALIZOVANÝCH PRE FRAKTÚRU PROXIMÁLNEHO FEMURU

Autori: P. Cisár, B. Šteňo, R. Jány, J. Vojtaššák, D. Méryová
Pracovisko: II. ortopedická klinika LF UK a FNsP Ružinov

Súhrn

Zlomeniny proximálneho femuru sú pre ich ustavične narastajúci počet nielen medicínskym, ale aj sociálno-ekonomickým problémom. Postihujú najstaršie vekové skupiny obyvateľstva. V práci autori sledujú 199 pacientov hospitalizovaných na II. ortopedickej klinike LF UK a FNsP Ružinov pre fraktúru v oblasti proximálneho femuru v priebehu 12 mesiacov. Priemerný čas hospitalizácie bol 12,7 dňa. Počas hospitalizácie sa podarilo vertikalizovať 74,4 % pacientov, samostatnú chôdzu s oporou barlí zvládlo 44,2 % pacientov, exitovalo 8 % pacientov. Po ukončení hospitalizácie bola štvrtina pacientov prepustená do domáceho ošetrenia a skoro polovica bola preložená na FRO oddelenia.
Kľúčové slová: Zlomeniny femuru – liečba - rehabilitácia

Cisár, P., Šteňo, B., Jány, R., Vojtaššák, J., Méryová, D.: The Rehabilitation of Patients with Fracture Proximal Thigh

Summary

The ascending number of fracture proximal thigh is a medical and social-economic problem. We pursued 199 patients with this diagnosis during 12 months. The average time of hospitalisation was 12,7 days. During hospitalisation 74,4% patients mastered verticalisation, 44,2% patients went with crutches and 8% patients exited. After finished hospitalisation one quarter of patients left for home and one half of patients were reloaded on rehabilitation service.
Key words: *fracture thigh, therapy, rehabilitation*

Cisár, P., Šteňo, B., Jány, R., Vojtaššák, J., Méryová, D.: Die rehabilitation der Patienten die mit der Fractur des proximalen Femurs hospitalisiert waren

Zusammenfassung

Die Fracturen des proximalen Femurs sind in der Folge des ständigen Wachsens der Menge nicht nur das medizinische, aber auch das sozial – ökonomische Problem. Es betriffi die älteste Altersgruppen der Population. In der Arbeit verfolgen die Autoren 199 Patienten, die in der II. Orthopädischen Klinik der Medizinischen Fakultät und des Fakultätenkrankenhauses Ružinov mit dem Fractur des proximalen Femurs im Laufe der 12 Monaten hospitalisiert waren. Die Durchschnittliche Hospitalisationsdauer war 12,7 Tage. Während der Hospitalisation gelanges 74,4% der Patienten zu Wertikalisieren, das Alleingehen mit der Steife der Krücke hat 44,2% Patienten geschafft, 8% Patienten exitierten. Nach der Beendung der Hospitalisation ein Viertel der Patienten war in die Hauspfläge entlassen und fast die Hälfte war auf die Rehabilitationsabteilung versetzt.
Schlüsselwörter: *die Fractur des Femurs – die Behandlung – die rehabilitation*

Úvod

Zlomeniny proximálneho femuru sú pre ich stále narastajúci počet nielen závažným medicínskym problémom (1), ale významný je aj ich sociálno-ekonomický dosah (2, 3).
Postihujú prevažne pacientov z najstarších vekových skupín, ktorých priemerný vek je vyšší ako priemerný vek obyvateľov SR.

Materiál a metódy

Súbor tvoria pacienti hospitalizovaní na II. ortopedickej klinike LF UK a FNsP Ružinov v priebehu 12 mesiacov, od 10/2002 - 09/2003, pre zlomeninu proximálneho femuru. Autori v práci sledovali závislosť poúrazovej mobility od typu fraktúry, spôsobu ošetrenia, včasnosti vertikalizácie po úraze atď. V tomto období tvorili spádovú oblasť II. Ortopedickej

	muži	ženy	spolu
<50 rokov	2	2	4
51-60 rokov	6	10	16
61-70 rokov	17	17	34
71-80 rokov	16	55	71
81-90 rokov	8	46	54
>90 rokov	6	14	20

Tab. 1: Charakteristika súboru pacientov podľa veku a pohlavia

Fraktúry krčku femoru	114
Pertrochanterické fraktúry	75
Subtrochanterické fraktúry	8
Fraktúry veľkého trochantera	2

Tab. 2: Rozdelenie podľa typu fraktúr

kliniky obvod Bratislava II a okres Senec, t.j. približne 160 tisíc obyvateľov.

Výsledky

V sledovanom období bolo na II. ortopedickej klinike LFUK a FNsP Ružinov hospitalizovaných 199 pacientov so zlomeninou proximálneho femuru s priemerným vekom 75,9 roka. Z toho bolo 55 mužov s priemerným vekom 72,2 roka a 144 žien s priemerným vekom 77,2 roka. Rozdelenie podľa vekových dekád a pohlavia vidíme v tabuľke 1. Zastúpenie jednotlivých typov fraktúr ukazuje tabuľka č. 2 a graf č. 1. Chirurgický zákrok podstúpilo 172 pacientov (86,4 %). Konzervatívne sme liečili 27 pacientov (13,6 %) /graf č. 2./. Ešte počas hospitalizácie bolo 154 pacientov (74,4 %) úspešne vertikalizovaných. Počet pacientov vertikalizovaných na jednotlivých poúrazových dňoch uvádzame v tabuľke č. 3. Pacienti po operačnom zákroku, ale aj pacienti liečení konzervatívne boli vertikalizovaní v priemere na 3. deň, úspešnosť vyjadrená v číslach sa nachádza v tabuľke č. 4. Samostatne chôdzu (s oporou barlí bez pomoci iného človeka) na našom oddelení zvládlo 88 pacientov (44,2 %). Priemerne táto úroveň mobility bola dosiahnutá na 9. pooperačný deň (8,9 dňa). Úspešnosť zvládnutia samostatnej chôdze podľa typu zlomeniny ukazuje tabuľka č. 5. Priemerný čas hospitalizácie pacientov po úraze proximálneho femuru bol 12,7 dňa. Počas hospitalizácie exitovalo 16 pacientov - 12 po operácii, 4 pacienti operovaní neboli. Najčastejšou príčinou úmrtia bola embolizácia do artéria pulmonalis, ďalej bronchopneumónia a infarkt myokardu. Tabuľka č. 6 ukazuje, kam boli pacienti prepustení po ukončení hospitalizácie.

deň vertikalizácie	počet	%
1. deň	4	2
2. deň	58	29,1
3. deň	49	24,6
4. deň	20	10,1
5. deň a neskôr	23	11,6
neboli vertikalizovaní	45	22,6

Tab. 3: Vertikalizácia pacientov

Diskusia

Počet pacientov ošetrených pre fraktúru proximálneho femuru na II. ortopedickej klinike LFUK a FNsP v priebehu posledných rokov ustavične narastá. Tento trend však možno pozorovať aj na iných pracoviskách (4). Priemerný vek našich pacientov, zastúpenie podľa pohlavia a typu zlomeniny sú porovnateľné so súbormi prác zaoberajúcich sa touto problematikou (4).

Na našej klinike je fraktúra v oblasti proximálneho femuru indikáciou k čo najvčasnejšiemu operačnému výkonu. Konzervatívne sú liečení len pacienti odmietajúci chirurgický zákrok alebo kontraindikovaní na operačný výkon pre celkovo zlý stav. Nedá sa teda hovoriť o primárnej konzervatívnej liečbe v pravom slova zmysle. Primárnou konzervatívnou liečbou – t.j. rehabilitáciou boli liečení dvaja pacienti s nedislokovanou fraktúrou veľkého trochanteru a relatívne mladá pacientka so zaklinenou zlomeninou krčku stehnovej kosti, ktorá aj napriek poučeniu operačnú stabilizáciu skrutkami odmietla. 14 % pacientov nebolo operovaných pre zlý zdravotný stav. Zo skupiny konzervatívne liečených pacientov, pre ich internú či anesteziologickú kontraindikáciu, sa podarilo počas hospitalizácie vertikalizovať len 22,2 %, čo svedčí o nízkej úspešnosti vertikalizácie pacientov, ktorí z interného alebo anesteziologického hľadiska nie sú schopní zvládnuť výkon v spinálnej anestézii. O celkovo dobrých výsledkoch ošetrenia pacientov po zlomenine proximálneho femuru však svedčí fakt, že samostatnú chôdzu na našom oddelení už zvládne takmer polovica liečených. Najúspešnejšie bol úraz zvládnutý u pacientov po fraktúre krčka femuru, kde až približne polovica bola ošetrená cerviko-kapitálnou endoprotézou s možnosťou okamžitej plnej záťaže operovanej končatiny a skoro tretina totálnou endoprotézou s následnou rehabilitáciou a záťažou (5, 6, 7). Až polovica pacientov po prepustení z našej kliniky

	počet	úspešná vertikalizácia (%)	neúspešná vertikalizácia (%)
operačná liečba	172	148 (86 %)	24 (14 %) konzervatívna
liečba	27	6 (22,2 %)	21 (77,8 %)
spolu	199	154 (77,4 %)	45 (22,6 %)

Tab. 4: Vertikalizácia pacientov pri operačnej a konzervatívnej liečbe

	N	Samostatná chôdza	%
Fraktúry krčku femuru	114	61	53,5
Pertrochanterické fraktúry	75	21	28
Subtrochanterické fraktúry	8	4	50
Fraktúry veľkého trochantera	2	2	100

Tabuľka 5: zvládnutá samostatná chôdza pri prepustení podľa typov fraktúr

ukončenie hospitalizácie	počet	%
domov	49	24,6
FRO oddelenie	87	43,7
LDCH	8	4
Domov dôchodcov	8	4
interné a geriatrické odd.	11	5,5
KUCh	6	3
psychiatrické odd.	2	1
iné	12	6
exitus	16	8

Tab. 6:

pokračovala v rehabilitácii na fyziatricko-rehabilitačnom oddelení. Cieľom tohto pobytu bolo zlepšiť samostatný pohyb a zvládnuť nácvik chôdze, ale v niektorých prípadoch si umiestnenie pacienta na tomto oddelení vynútilo ich nevyhovujúce sociálne zázemie, kde nebolo možné zabezpečiť starostlivosť o ťažko mobilného človeka. Úmrtnosť pacientov v priebehu prvého mesiaca po úraze posledné roky je vyrovnaná a porovnateľná s mortalitou zaznamenanou na iných pracoviskách /12,6 %/ (8, 9). Hlavnou príčinou úmrtnosti je embolizácia do a. pulmonalis.

Záver

Úrazy proximálneho femuru majú závažný vplyv na ďalší osud postihnutých ľudí. Ide o pacientov vyšších vekových skupín s často nevyhovujúcim sociálnym zázemím. Úroveň nami poskytovanej zdravotnej starostlivosti, ako aj nízka mortalita v poúrazovom období sú porovnateľné s výsledkami pracovísk v iných európskych krajinách. Napriek polymorbidite pacientov skoro polovica z nich po takomto úraze zvládne samostatnú chôdzu už na oddelení. Podmienkou dosiahnutia dobrých výsledkov je čo najskoršie definitívne ošetrenie, intenzívna včasná mobilizácia a rehabilitácia, ako aj následná rehabilitácia až po získanie plnej mobility. Z tohto dôvodu je nevyhnutná dobrá spolupráca medzi ortopédmi, rehabilitačnými lekármi a pracovníkmi.

Literatúra

1. VOJTAŠŠÁK, J. - PAPŠO, M.: Prečo venujeme veľkú pozornosť fraktúre proximálneho konca femuru? Osteologicky bulletin, 4, 1999, 4, s.122 - 126

2. DŽUPA, V. - BARTONÍČEK, J.: Soubor pacientů léčených v roce 1997 pro zlomeninu proximálního femuru - ekonomické aspekty léčení. Acta Chir. Orthop. Traum. Čech. 1999, 65, s. 277 - 279

3. HINTON, R. Y. - LENNOX, D. W. - EBERT, F. R. - JACOBSEN, S. J. - SMITH, G. S.: Rates of fracture of the Hip in the United States. J Bone Jt Surg.1995, 77-A, s. 695 - 702

4. DŽUPA, V. - BARTONÍČEK, J. - SKÁLA-ROSENBAUM, J.: Rozbor souboru pacientů léčených v roce 1997 pro zlomeninu proximálního femuru - základní analýza souboru. Acta Chir. Orthop. Traum. Čech.1999, 66, s. 235 - 239

5. MAJEROVÁ, A.: Predoperačná a včasná poopeačná rehabilitačná starostlivosť o pacientov po totálnej endoprotéze bedrového kĺbu. Rehabilitácia. 33, 2000, 1, s. 11 - 23

6. VOJTAŠŠÁK, J. - ERDELSKÝ, P.: Indikácie endoprotézy koxy v traumatológii. Lek. Obz., 50, 2001, 11, s.341 - 344

7. VOJTAŠŠÁK, J. - LISÝ, M. - DEMITROVIČ, M.: Skorá mobilizácia u pacientov s intertrochanterickou fraktúrou. Acta Chir. Orthop. Traum. Čech., 66, 1999, s. 231 - 234

8. DŽUPA, V. - BARTONÍČEK, J. - SKÁLA-ROSENBAUM, J. - PŘÍKAZKÝ, V.: Úmrtí pacientů se zlomeninou proximálního femuru v průběhu prvního roku po úrazu. Acta Chir. Orthop. Traum. Čech. 2002, 69, s. 29 - 44

9. HOLMBERG, S. - CONRADI, P. - RAGNAR, K. - THORNGREN, K.G.: Mortality after cervical hip fracture, 3002 patients followed for 6 years. Acta orthop. Scand. 1986, 57, 1986, s. 8 - 11

Adresa autora: P. C.: II. ortopedická klinika LF UK a FNsP Ružinov, Bratislava

KLINIKA KOMPLEXNÍ REHABILITACE
MUDr. JIŘÍHO MARKA

MONADA

Nad Opatovem 2140,
149 00 Praha 11
e-mail:klinika@monada.cz
www.monada.cz“

tel.: 272 941 280
736 750 929
kontaktní osoba: p. Michálková

pořádá ve školním roce 2004/2005 tyto kurzy:

135	Cvičení na míči, labilních plochách a s overbally Mgr.Špringrová	**16.- 17.10.2004** a č. 146 **23.-24.4.2005**	1.900,-
136	Funkční stabilita a její trénink Mgr.Špringrová	**23.- 24.10.2004**	2.100,-
137	Kineziologie dolní končetiny a nohy Mgr.Špringrová, MONADA	**6. - 7.11.2004**	2.000,-
138	Komplexní terapie ramene MONADA	**20.- 21.11.2004** a č. 145 **9.-10.4.2005**	2.300,-
139	Sedativní masáž obličeje a hlavy Mgr.Špringrová	**4.- 5.12.2004**	1.980,-
140	Kineziologie dolní končetiny a nohy Špringrová	**22.-23.1.2005**	2.000,-
141	Projekce bolesti v pohybovém aparátu MONADA	**5.-6.2.2005**	2.450,-
142	Sedativní masáž obličeje a hlavy Mgr.Špringrová	**19.-20.2.2005**	1.980,-
143	Syndrom kostrče a pánevního dna V rámci kineziologie pánve Doc.MUDr.Tichý	**5.-6.3.2005**	2.200,-
144	Funkční stabilita a její trénink Mgr.Špringrová	**19.-20.3.2005**	2.100,-
147	Projekce bolesti v pohybovém aparátu MONADA	**14.-15.5.2005**	2.450,-

Kurzy jsou garantovány ČLK.
MONADA zaručuje, že ceny kurzů (Kč) ve školním roce 2004/2005 nebudou zvyšovány.

REHABILITÁCIA PO OPERAČNEJ LIEČBE PSEUDOARTRÓZ TÍBIE

Autori: J. Hucko, M. Lisý, R. Jány

Pracovisko: II. ortopedická klinika FNsP Ružinov, Ružinovská 6, 826 06 Bratislava

Súhrn

Zlomeniny tíbie, hlavne jej diafýzy, sú stále aktuálnym problémom v liečbe úrazov pohybového aparátu. Iba relatívne malé percento zlomenín sa nezhojí a pseudoartrózy sa vyskytujú od 2 – 7 % prípadov. Z nich najväčšie percento – až 62 % je pri zlomeninách tíbie. Takisto oneskorené hojenie je v tejto oblasti pomerne časté a predstavuje 4,4 % pri zatvorených a až 31 % pri otvorených zlomeninách. Okrem stabilnej osteosyntézy je k úspešné liečenie pseudoartróz tíbie potrebná aj biologická stimulácia hojenia v mieste pseudoartrózy. Okrem použitia klasickej autológnej spongiózy ako induktora osteogenézy používanej na všetkých ortopedických pracoviskách bolo v literatúre popísaných množstvo ďalších metód s využitím biomateriálov.
Kľúčové slová: pseudoartróza – tíbia – liečba - rehabilitácia

Hucko, J., Lisý, M., Jány, R.: The Rehabilitation after Operative Therapy of Pseudoarthrosis Tibia

Summary

The fractures of tibia are actuals problems in therapy damaged of move apparatus. The pseudoarthrosis occure in 2-7%. A tibia is damaged in 62% of this amount. It is frequent and stable osteosynthesis and biological stimulation is very important in therapy of tibial psedoarthrosis.
Key words: pseudoarthrosis, tibia, therapy, rehabilitation

Hucko, J., Lisý, M., Jány, R.: Die Rehabilitation nach der Operationsbehandlung der Tibiapseudoarthrose

Zusammenfassung

Die Tibiafracturen, hauptsachlich deren Diaphyse sind immer das aktuelle Problem in der Behandlung der Verletzungen des Bewegungsapparates. Nur relativ kleiner Prozentsatz der Fracturen wird nichgeheilt und die Pseudoarthrose tritt in 2-7% Fällen auf. Aus diesen der grösste Prozentsatzt – 62% ist bei den Tibiafracturen auch verspätette Heilung ist in diesem Gebiet relativ oft und stellt 4,4% bei den geschlossenen und bis 31% bei den ofenen Fracturen dar. Neben der stabilen Osteosynthese ist zu der erfolgreichen Heilung der Tibiapseudoarthrose auch biologische Heilungstimulation in der Stelle der Pseudoarthrose nötig. Neben der Verwändung der klassischen autologen Spongiosa wie die Inductor der Osteogenese, die in allen orthopädischen Arbeitsstellen benutzt ist, waren in der Literatur auch eine Menge anderen Methoden mit der Auswertung der Biomaterialien beschrieben.
Schlüsselwörter: die Pseudoarthrose – die Tibia – die Heilung – die Rehabilitation

Na našom pracovisku sme porovnali výsledky liečby pseudoartróz diafýzy tíbie liečených rôznymi druhmi osteosyntézy s použitím autológneho kostného štepu a autológnej spongiózy zmiešanej s Biovanom H. Biovan H je hydroxylapatit vo forme granúl. Bol úspešne použitý pri náhradách strát kostného tkaniva, výplniach kostných cýst a zadných spondylodézach. Jeho nespornými výhodami sú ľahká dostupnosť, finančná nenáročnosť a žiadne riziko prenosu infekcie. Spolu so stabilnou osteosyntézou a následnou rehabilitáciou v pooperačnom období vedie k dobrým funkčným výsledkom v liečbe pseudoartróz tíbie.

Pseudoartrózy tíbie

Výskyt

Pseudoartróza diafýzy tíbie je ťažký a zložitý problém. Nezhojenie zlomenín tíbie môže viezť k opakovaným operačným výkonom,

predĺženým hospitalizáciám a k rokom invalidity pred zhojením pseudoartrózy. Často môže viezť až k amputácii. Tieto stavy možno vidieť pri liečbe konzervatívnymi metódami sadrovaním. Incidencia pseudoartróz v 22 kombinovaných štúdiách zachytávajúcich 5 517 zlomenín bola 2,5 % a oneskoreného hojenia 4,4 % [1, 2]. Štúdie obsahujú veľké série prevažne zatvorených zlomenín spôsobených "low – energy" traumou. Otvorené zlomeniny s veľkou kontamináciou a rozsiahlym poškodením mäkkých tkanív vykazujú podstatne vyššiu incidenciu oneskoreného hojenia a pseudoartróz. Clancy a spol. v sérii otvorených zlomenín tíbie uvádza incidenciu 13 % oneskorených hojení, Widenfalk a spol.[3] 31 % oneskorených hojení a Edwards a spol.[4] uvádza až 41 % incidenciu pri otvorených zlomeninách III. stupňa, ktoré vyžadovali kostné štepovanie na zhojenie. Pri stupňoch II. a III. otvorených zlomenín tíbie Velazco a spol.[5] uvádza až 14 % pseudoartróz.

Materiál a metóda

Na súbore 213 zlomenín a pseudoartróz diafýzy tíbie operačne liečených na našom pracovisku v rokoch 1997 – 2002 rôznymi operačnými spôsobmi sme porovnávali dĺžky hojenia a tvorbu kalusu. Zlomeniny boli operačne riešené piatimi druhmi osteosyntézy. Bol to externý fixátor, AO dlaha, Enderove prúty, zaistený, nepredvŕtaný intramedulárny klinec (Fiving) a ťahové skrutky. Stoosemdesiat zlomenín diafýzy tíbie bolo sutúrovaných rôznymi metódami osteosyntézy bez použitia prídavného štepovania. Tridsaťtri tvorili pseudoatrtózy, z ktorých 17 bolo liečených osteosyntézou s použitím autológneho spongióznego štepu odoberaného z lopaty bedrovej kosti a 16 s použitím autológnej spongiózy v kombinácii s Biovanom H. Relatívne vysoké percento 15,49 % pseudoartróz v súbore je spôsobené tým, že boli do súboru zaradení aj pacienti liečení primárne na iných pracoviskách a na našom pracovisku bola liečená už vzniknutá pseudoartróza. Pri štepovaní autológnymi spongióznymi štepmi bol vyplnený priestor miesta pseudoartrózy objemom autológnej spongióznej kosti zhodným s objemom odstráneného väziva pri debridemente. Takisto pri použití autológnych štepov v kombinácii s Biovanom H bol dodržaný zhodný postup. Pomer autológnej spongióznej kosti k Biovanu H bol 1:1. Použitý bol Biovan H vo forme granulátu veľkosti zrna 2 - 3 mm. Biovan sa dôkladne zmiešal so spongiózou, a potom aplikoval do oblasti pseudoartrózy. Objem miesta pseudoartrózy bol od 3 do 16 ml. Biovan bol použitý s predchádzajúcim súhlasom pacienta. Objemovo sa 1ml Biovanu H rovná 1,25g. Zlomeniny diafýzy tíbie boli klasifikované podľa AO klasifikácie. Otvorené zlomeniny podľa Gustila a Andersona. Vzhľadom na neprehľadné štatistické vyhodnotenie podrobnej klasifikácie bola klasifikácia zjednodušená len na podskupiny A, B, C a na otvorené a zatvorené zlomeniny. Zo zdravotnej a RTG dokumentácie boli hodnotené dĺžky hojenia zlomenín a pseudoartróz v týždňoch. Zahojená zlomenina bola charakterizovaná plným kostným premostením v mieste zlomeniny viditeľným na RTG snímkach vo dvoch na seba kolmých rovinách s možnosťou plného bezbolestného zaťažovania. Takisto tvorba kalusu bola hodnotená z natívnych RTG snímok a vyhodnocovaná v týždňoch. Už prvé známky zavápňovania kalusu sa hodnotili pozitívne. Pri vyhodnocovaní funkcie postihnutej končatiny pri operačne riešených zlomeninách a pseudoartrózach diafýzy tíbie malo iba 9 pacientov obmedzenie flexie v kolennom kĺbe od 90 – 105 stupňov a 10 pacientov obmedzenie dorzálnej flexie v členkovom kĺbe o 5 – 10 stupňov. Tieto obmedzenia hybnosti boli prechodné, postupnou rehabilitáciou sa zlepšovali a nemali zásadný obmedzujúci vplyv na funkciu končatiny. Preto sa ďalej štatisticky nevyhodnocovale.

V štatistickom vyhodnotení súboru boli použité Kruskall-Wallisov test, Mann-Whitney test [6] a testy na základe binomického rozdelenia [7 8].

Výsledky štatistického vyhodnotenia.

Hojenie

Pri dĺžke hojenia podľa jednotlivých diagnóz zlomenín tíbie je štatisticky významný rozdiel v dĺžkach hojenia ($p<0,001$). Najkratšie hojenie v priemere 29,49 týždňa sa vyskytlo pri zatvorených zlomeninách typu A a najdlhšie hojenie bolo pri otvorených zlomeninách typu C 47,57 týždňa. Časy hojenia zlomenín v súbore narastajú priamo úmerne konfigurácii a stupňu otvorenej zlomeniny. Taktiež medzi jednotlivými typmi diafyzárnych zlomenín navzájom sú z hľadiska hojenia štatisticky významné rozdiely. Najvýznamnejší rozdiel je medzi typom A a otvorenými typu C ($p<0,001$). V porovnaní zatvorených a otvorených zlomenín je významný aj rozdiel v dĺžke hojenia. Pri zatvorených zlomeninách to bolo priemerne 31,45 a pri otvorených 43,26 týždňa ($p<0,05$). Hojenie v súbore vzhľadom

na pohlavie nebolo štatisticky významné. U mužov to bolo priemerne 34,22 a u žien 34,64 týždňa. Pravá a ľavá strana nevykazovali tiež štatisticky významné rozdiely z hľadiska hojenia zlomenín. Lokalizácia zlomenín v jednotlivých tretinách diafýzy bola vzhľadom na dĺžku hojenia tiež štatiticky nevýznamná. Najdlhšie hojenie v priemere bolo v proximálnej tretine diafýzy. Bolo to 41,50 týždňa. V porovnaní dĺžky hojenia pri rôznych typoch osteosyntéz boli zistené štatisticky významné rozdiely (p<0,01). Najdlhšie hojenie bolo pri použití externého fixátora (67,08 týždňa v priemere) a najkratšie pri použití ťahových skrutiek (29,30 týždňa v priemere). Dlhé hojenie pri použití externej fixácie je spôsobené tým, že väčšinou ide o ťažké otvorené zlomeniny typu C. Taktiež medzi jednotlivými metódami osteosyntézy vzhľadom na dĺžku hojenia boli štatisticky významné rozdiely. Najväčší je medzi použitím externého fixátora a ťahových skrutiek (p<0,01). Medzi ostatnými metódami navzájom je zhodný (p<0,05). V liečbe pseudoartróz s použitím autológnych štepov a autológnych štepov v kombinácii s Biovanom H je tiež štatisticky významný rozdiel (p<0,01). Medzi skupinou, v ktorej boli použité autológne kostné štepy, a skupinou bez použitia kostného štepu bol štatisticky významný rozdiel (p<0,01). Priemerný čas hojenia pseudoartróz s použitím autológneho, spongiózneho kostného štepu bol 56,07 týždňa. Pri použití autológneho štepu v kombinácii s Biovanom H to bolo 37,92 týždňa. Pri hojení bez použitia kostných štepov to bolo 32,19 týždňa. Z pohľadu hojenia nie je štatisticky významný rozdiel medzi hojením s použitím autológneho štepu a použitím autológneho štepu v kombinácii s Biovanom H.

Tvorba kalusu

Rozdiely v tvorbe kalusu pri jednotlivých typoch diafyzárnych zlomenín sú štatisticky významné (p<0,001). Do času röntgenologicky detegovateľného kalusu prešlo pri diafyzárnych zlomeninách typu A priemerne 7,95 týždňa, pri otvorených zlomeninách typu C až 15,40 týždňa. Taktiež medzi jednotlivými typmi boli štatisticky významné rozdiely. Hlavne medzi typmi A a otvorenými typu C (p<0,001) a typom B a otvorenými typu C (p<0,001). Štatisticky významný je tiež rozdiel v tvorbe kalusu medzi zatvorenými a otvorenými zlomeninami (p<0,001). Pri zatvorených je to 8,56 týždňa a pri otvorených 11,68 týždňa od operácie. Medzi pohlaviami pri tvorbe kalusu nebol štatisticky významný rozdiel. Takisto medzi pravou a ľavou stranou pri tvorbe kalusu nebol štatisticky signifikantný rozdiel. V lokalizácii podľa tretín diafýzy bol pri tvorbe kalusu štatisticky významný rozdiel (p<0,05). Taktiež medzi jednotlivými tretinami navzájom. Medzi proximálnou a distálnou (p<0,05) a medzi proximálnou a strednou (p<0,001). V oblasti osteosyntéz boli v tvorbe kalusu štatisticky významné rozdiely (p<0,001). Medzi jednotlivými druhmi osteosyntéz navzájom takisto. Externý fixátor – Enderove prúty p<0,001, externý fixátor – Fiving p<0,001, externý fixátor – ťahové skrutky p<0,001, Enderove prúty – Fiving p<0,05 a Enderove prúty – ťahové skrutky p<0,01. Najkratší čas do objavenia sa prvého kalusu bol zaznamenaný pri ťahových skrutkách. Bolo to v priemere 7,42 týždňa. Najdlhší pri externom fixátore – 17,53 týždňa. Intramedulárna fixácia klincom Fiving vykazovala štatisticky významný rozdiel v rýchlosti tvorby kalusu oproti Enderovým prútom (p<0,05) Pri intramedulárnej fixácii to bolo o 8,87 týždňa a pri Enderových prútoch o 10,39 týždňa v priemere.

Pri liečbe pseudoartróz pomocou autológneho štepovania a autológneho štepovania s Biovanom H bol pri tvorbe kalusu zistený štatisticky signifikantný rozdiel (p<0,001). V skupine autológnych štepov v porovnaní s liečbou bez použitia štepov bol rozdiel v rýchlosti tvorby kalusu štatisticky signifikantný (p<0,001). Pri porovnaní autológnych štepov s autológnymi štepmi v kombinácii s Biovanom H bol rozdiel na hranici štatistickej významnosti (p=0,0517). v prospech autoštepov s Biovanom H. Takisto porovnanie liečby autológnymi štepmi s Biovanom H a pacientov bez štepovania bol na hranici štatistickej významnosti (p=0,0532). Pri použití autológnych štepov v kombinácii s Biovanom bol priemerný čas do objavenia sa RTG známok kalusu 10,42 týždňa. Pri použití samotných autológnych kostných štepov to bolo 15,00 týždňov.

Komplikácie

Infekcia

Pri liečbe oboch skupín pacientov s pseudoartrózami diafýzy tíbie sa vyskytli niektoré komplikácie. Najzávažnejšia bola infekcia v mieste pseudoartrózy, ktorá sa vyskytla v piatich prípadoch. V štyroch prípadoch išlo o infekciu v skupine, v ktorej boli použité autológne štepy v liečbe. V tabuľke 1 je prehľad infekčných komplikácii pseudoartróz liečených s použitím autológneho štepovania.

Druh osteosyntézy + autoštepy		
Infekcia		**Počet (n)**
Externý fixátor	Staph. aureus	2
Betahaemol. streptokok sk. A		1
Fiving	Staph. aureus, Staph. species	1

Tab. 1: *Výskyt infekcie v skupine pseudoartróz s použitím autológneho kostného štepu*

Druh osteosyntézy + autoštepy + Biovan H		
Infekcia		**Počet (n)**
Fiving	Staph. species koagul. negat.	1

Tab. 2: *Výskyt infekcie v skupine pseudoartróz s použitím autológnej spongioplastiky s Biovanom H*

Všetky závažnejšie infekcie sa vyskytli u pacientov s otvorenými, trieštivými zlomeninami typu C podľa AO. Pri liečbe bolo nutné vo všetkých prípadoch urobiť rozsiahly debridement a pacienti boli liečení antibiotickou liečbou podľa citlivosti v spolupráci s klinickým farmakológom. Vo všetkých prípadoch došlo k zvládnutiu infekcie a zahojeniu mäkkých tkanív.
V skupine pacientov liečených s použitím autológnej spongioplastiky a Biovanu H sa vyskytla iba jedna povrchová infekcia.
Infekcia bola zvládnutá cielenou antibiotickou liečbou bez nutnosti inej intervencie.

Iné komplikácie
V tabuľke 3 sú uvedené ostatné komplikácie liečby pseudoartróz.
Dekubitus kože predkolenia bol riešený v spolupráci s plastickými chirurgami popáleninového centra našej nemocnice. Po predchádzajúcej nekrektómii bol vykonaný prenos voľného kožného transplantátu. Lézia sa zahojila ad integrum. V jednom prípade bola zaznamenaná pooperačná paréza n. fibularis, ktorá sa však aj napriek liečbe neupravila ad integrum. Motorická funkcia končatiny je zachovaná, pretrvávajú parestézie a hypestéza

Osteosyntéza + autoštepy	
Komplikácia	**Počet (n)**
Externý fixátor Dekubit kože predkolenia	1
Paréza n. fibularis	1
Skrátenie končatiny	1
Cievne komplikácie	0

Tab. 3: Ostatné komplikácie liečby.

v spomínanej oblasti. V jednom prípade bolo po liečbe pseudoartrózy skrátenie končatiny o 1,5 cm z dôvodu skrátenia tíbie. Skrátenie sme riešili protetickou pomôckou. Počas liečby oboch skupín pseudoartróz sme nezaznamenali žiadnu cievnu komplikáciu, pľúcnu embóliu ani kompartment syndróm. Pre žiadnu z uvedených komplikácii sme nemuseli končatinu amputovať.

Operačné výkony na podporu hojenia
V skupine pseudoartróz s použitím autológneho štepu s Biovanom H sme raz vykonali osteotómiu fibuly s cieľom dynamizácie intramedulárneho klinca. Dvakrát sme klinec dynamizovali extrakciou zaisťovacích skrutiek. V skupine pseudoartróz s použitím autológnej spongioplastiky sme raz dočasne extrahovali intramedulárny klinec pre infekciu a raz sme zmenili druh osteosyntézy z AO dlahy na intramedulárny zaistený klinec pre zlú stabilitu osteosyntézy. Dvaja pacienti zo skupiny s použitím autológnej spongioplastiky a traja zo skupiny s použitím autoštepov a Biovanu H sa v čase sledovania súboru kostne nezhojili.

Pooperačná rehabilitácia
Vzhľadom na preferenciu stabilnej osteosyntézy (intramedulárny klinec, AO dlaha) v liečbe pseudoartróz tíbie nebolo nutné v pooperačnom období dodatočne fixovať operovanú končatinu ortézou alebo sadrovým obväzom. Pri týchto spôsoboch liečby sme hneď prvý pooperačný deň začali s dychovou a cievnou gymnastikou. Takisto boli do rehabilitačného plánu zaradené izometrické cvičenia. V ďalších dňoch po operácii podľa individuálneho zhodnotenia celkového stavu pacienta sme začali s reedukáciou chôdze o dvoch nemeckých barlách s odľahčením DK. Vyhýbali sme sa násilnému rozcvičovaniu priľahlých kĺbov s cieľom zabezpečiť podmien-

PANMEDIA
REKLAMA

- DODAJÚ MAILOM
TEXT

PANMEDIA
TEXT

- DODAJÚ MAILOM
OBRAZ

ky na priaznivé hojenie v mieste pseudoartrózy. Po prepustení do domáceho ošetrenia boli pacienti inštruovaní o nutnosti individuálnej rehabilitácie a postupného zaťažovania operovanej končatiny. Po zhojení v mieste pseudoartrózy boli pacienti hospitalizovaní s cieľom zabezpečiť zlepšenie pohyblivosti kolenného a členkového kĺbu. Takisto sa kladol dôraz na zlepšenie svalovej sily výrazne obmedzenej po dlhodobej inaktivite. Pritom sa používali techniky PIR a RS.

Diskusia

V overení správnosti možností použitia hydroxylapatitu (Biovan H) v kombinácii s autológnymi spongióznymi štepmi sme zistili, že táto kombinácia je vhodná na použitie v tejto indikácii a nevykazuje štatisticky významné rozdiely oproti použitiu samotných autológnych štepov. V dĺžke hojenia pseudoartróz diafýzy tíbie sme nenašli štatisticky signifikantný rozdiel medzi oboma skupinami. Čo sa týka komplikácií, v skupine používajúcej Biovan H sme zaznamenali iba jednu povrchovú infekciu. Napriek tomu bola priemerná dĺžka hojenia pseudoartróz s použitím autológnych štepov pri rôznych druhoch osteosyntézy 56,06 týždňa a pseudoartróz s použitím autológnych štepov a Biovanu H 37,92 týždňa. Ešte výraznejší rozdiel v oboch skupinách bol zistený pri rýchlosti tvorby kalusu, kde skupina s použitím Biovanu H vykazovala prvé rádiologické známky tvorby kalusu 10,43 týždňa od operácie a druhá skupina s použitím samotných autoštepov až po 15,00 týždňoch. Rozdiel je na hranici štatistickej významnosti s p=0,0517. Výhodné je použitie Biovanu H hlavne pri trieštivých zlomeninách so stratou kostného tkaniva, kde je potrebný väčší objem štepov, ktoré nie je možné získať z tradičných odberových miest. Veľkou výhodou Biovanu je, že nehrozí žiadne riziko prenosu infekcie, prenosných chorôb a morbidity zo strany darcu štepu. Cena preparátu je asi 150,- Sk za gram.

Výslednú funkčnú schopnosť končatín sme štatisticky nevyhodnocovali, pretože v oboch skupinách pacientov s pseudoartrózami sme našli štyri obmedzenia hybnosti v členkovom kĺbe, z toho tri v skupine s použitím autológneho kostného štepu a jedno v skupine s použitím štepu s Biovanom. Išlo o deficit dorzálnej flexie do 10 stupňov, ktoré pacientov neobmedzovalo v bežnom živote. V jednom prípade sme zaznamenali flexiu v kolene do 105 stupňov. Pacient tým nebol limitovaný v každodenných aktivitách. V minulosti boli kĺbové obmedzenia hybnosti spôsobené dlhodobou liečbou sadrovým obväzom, ktorá trvala niekedy niekoľko rokov, čo malo za následok ireverzibilné stuhnutie priľahlých kĺbov. Dnes pri použití modernej osteosyntézy je možnosť aktívnej a pasívnej rehabilitácie priľahlých kĺbov prakticky od prvého pooperačného dňa.

V porovnaní výsledkov našej liečby s literárnymi údajmi sme zistili rôzne dĺžky hojenia diafyzárnych zlomenín tíbie u rôznych autorov. Court – Brown[9] vo svojej štúdii uvádzajú dĺžky hojenia pri predvŕtanom klincovaní v priemere 15,4 týždňa a pri nepredvŕtanonm 22,8 týždňa. Chiu a spol. [10] uvádza pri predvŕtanom klincovaní tíbie priemerný čas hojenia až 51,1 týždňa. Uhlin a spol. [11] uvádzajú pri nepredvŕtanom klinci priemerne 13,4 týždňa a pri predvŕtanom 16,0 týždňov. Wiss a spol. [12] udávajú pri predvŕtanom klincovaní priemernú dĺžku hojenia 28,0 týždňov. Coles[13] jediný uvádza aj dĺžku hojenia pri dlahovej osteosyntéze, ktorá je priemerne 14,9 týždňa. Pri nepredvŕtanom klinci je to 19,5 týždňa, pri predvŕtanom klinci 20,2 týždňa.

Na našom pracovisku sme mali priemernú dĺžku hojenia zlomenín tíbie pri použití nepredvŕtaného klinca Fiving 32,93 týždňa, pri dlahovej osteosyntéze 31,0 týždňov a pri osteosyntéze Enderovými prútmi 33,8 týždňa. Použitie predvŕtaného klinca v našich podmienkach je limitované finančnými prostriedkami. Jeho použitie pri liečbe pseudoartróz diafýzy tíbie odporúčajú všetky renomované pracoviská. Preto bude v budúcnosti nutné túto techniku zaviesť aj na našom pracovisku.

Myslíme si, že iba kvalitná, stabilná osteosyntéza v kombinácii s biologickou stimuláciou hojenia a následnou včasnou rehabilitáciou v prípade pseudoartróz môže viesť k úspešnému zhojeniu.

Záver

Problematika pseudoartróz diafýzy tíbie, ako aj pseudoartróz vôbec je zložitá a závisí od mnohých faktorov - podľa toho ako sa konkrétna zlomenina diafýzy tíbie bude správať. Či sa zhojí v normálnom časovom intervale bez komplikácii, alebo prejde do protrahovaného hojenia, či pseudoartrózy. Prechod jednotlivých fáz je postupný a často na počiatku jednoduchá zlomenina diafýzy tíbie aj adekvátne liečená prechádza do protrahovaného hojenia a pseudoartrózy. Mnohé faktory, ktoré vedú k vývoju pseudoartrózy, už poznáme, ale zdá sa, že nie všetky. Porovnaním jednotlivých metód kostného štepovania a použitia autológ-

nych kostných štepov s Biovanom H pri rôznych druhoch osteosyntézy a následnej včasnej rehabilitácie sme prišli k poznaniu, že použitie Biovanu H s autológnou spongiózou je porovnateľné v dĺžkach hojenia a tvorbe kalusu s použitím samotnej autológnej spongiózy pri stimulácii hojenia v mieste pseudoartrózy. Výsledný funkčný stav končatín po liečbe bol uspokojivý pre pacientov, ako aj pre celý tím zdravotníckych pracovníkov.

Literatúra

1. CLANCY, G. J. - WINQUIST, R. A. - HANSEN, S. T.: Non-union of the Tibia Treated with Kuntscher Intramedullary Nailing. Clin Orthop *1985; 167 - 226*

2. DONALD, G. - SELIGSON, D.: Treatment of Tibial Shaft Fractures by Percutaneous Kuntscher Nailing. Clin Orthop *1983;178 - 64*

3. WIDENFALK, B. - PONTEN, B. - KARLSTROM, G.: Open Fractures of the Shaft of the Tibia. Analysis of Wound and Fracture Treatment. Injury *1979; 11 - 136*

4. EDWARDS, C. C. - JAWORSKI, M. F. - ARONSON, B.: Hoffman External Fixation in Open Tibial Fractures with Tissue Loss. J Bone Joint Surg *1979; 3 - 261*

5. VELAZCO, A. - WHITESIDES, T. E. - FLEMING, L. L.: Open Fractures of the Tibia Treated with the Lottes Nail. J Bone Joint Surg *1983;65-A: s. 879*

6. CONOVER, W. J: Paractical nonparametric statistics, John Wiley & Sohn, 1980, s. 493, ISBN 0-471-02867-3

7. ONDREJKA, P. - MIKULECKÝ, M.: Quantification of Diagnostic Procees with the Aid of General Pattern

8. Recognition by Computer. User's Manual for Olivetti P6066 Microcomputer. Fakultná nemocnica, Bratislava 1989

9. COURT-BROWN, C. M. - WILL, E. - CHRISTIE, J. - MCQUEEN, M. M.: Reamed or unreamed nailing for closed tibial fractures: a prospective study in Tscherne C1 fractures. J Bone Joint Surg Br. 1996; 78: 580 - 583

10. CHIU, F. Y. - LO, W. H. - CHEN, C. M. et al.: Unstable closed tibial shaft fractures: a prospective evaluation of surgical treatment. J Trauma. 1996; 40: 987 - 991

11. UHLIN, B. - HAMMER, R.: Attempted unreamed nailing in tibial fractures: a prospective consecutive series of 55 pactients. Acta Orthop Scand. 1998; 69: 301 - 305

12. WISS, D. A. - STETSON, W. B.: Unstable fractures of the tibia treated with a reamed intramedullary interlocking nail. Clin Orthop. 1995; 315: 56 - 63

13. COLES, C. P. - GROSS, M.: Closed tibial shaft fractures: management and treatment complications. A review of the prospective literature. Can J Surg. 2000; 43: 256 - 262

Adresa autora: J. H., Malženice 58, 919 29

MEFA A REHAPROTEX – OBRAZ MODERNÍHO ZDRAVOTNICTVÍ

Veletrhy MEFA a REHAPROTEX, které se na brněnském výstavišti konají od 2. do 5. listopadu 2004, patří k prestižním akcím, na nichž se prezentují špičkové výrobky a nejmodernější technologie v oblasti zdravotnictví a rehabilitace. Setkávají se odborníci i veřejnost, která se chce dozvědět, jakým směrem se zdravotnictví ubírá. MEFA a REHAPROTEX jsou specializovanými veletrhy, které se za dobu své existence zařadily mezi nejvýznamnější akce v oboru. Vysokou úroveň veletrhů potvrzuje nejen podpora Ministerstva zdravotnictví ČR, ale také osobní účast ministrů, zástupců Parlamentu a dalších významných hostů. Na posledním ročníku se představilo 676 vystavovatelů a jejich výrobky vystavené ve dvou pavilonech na ploše 7885 m2 navštívilo přes 19300 návštěvníků ze 19 zemí světa.

Veletrh MEFA je především vysoce odbornou záležitostí – akcí, kde se setkává zdravotnický management, lékaři, špičkoví technici a konstruktéři, zdravotnický personál a dalších specialisté. Představí se zde nové výrobky, z nichž ty nejlepší budou soutěžit o cenu Zlatá MEFA – prestižní ocenění, kterým dává hodnotitelská komise složená z předních odborníků najevo, že jde o špičkový výrobek splňující nejpřísnější kritéria. Mezinárodní odborný Kongres MEFA 2004, pořádaný každoročně pod záštitou Ministerstva zdravotnictví ČR, České lékařské společnosti J.E.Purkyně a vysokých škol v ČR určitě přiláká více než 1000 odborníků z České republiky i zahraničí, tak jak tomu bylo v minulých letech. Toto vědecké fórum, zabývající se nejmodernějšími léčebnými postupy a technologiemi, přináší širokou nabídku odborných témat, které tak přispívají k výměně zkušeností a také k dalšímu vzdělávání pracovníků ve zdravotnictví. Stěžejným bodem tohoto kongresu je téma Rehabilitace jako nedílná součást nemocniční a ambulantní léčby. Chybět nebude ani MediFórum – setkání studentů doktorandského studia medicínských a souvisejících oborů z České republiky i zahraničí. Už počtvrté je jako součást doprovodného programu připravováno zasedání ředitelů nemocnic asociací ČR, setkání krajských zdravotních radů a také diskusní setkání se zástupci Ministerstva zdravotnictví ČR.

Veletrh pro rehabilitaci, protetiku a zdraví REHAPROTEX zaznamenává každým rokem stále větší a dynamičtější rozmach. Jde o akci, kde si handicapovaní i zdraví lidé z celé České republiky mohou udělat přehled o nejnovějších kompenzačních a rehabilitačních pomůckách. Především pro zdravotně postižené jde o klíčové místo, kde se koncentruje nabídka všech kompenzačních a rehabilitačních pomůcek dostupných na českém trhu. Postižení zde mají možnost důkladně si nabízené výrobky prohlédnou, diskutovat o jejich technických parametrech a především je na jednom místě srovnávat, případně přímo vyzkoušet. Kromě firem nabízejících výrobky a služby pro postižené, se zde prezentují také chráněné dílny z celé České republiky a nechybí ani ukázky některých léčebných a rehabilitačních postupů nebo terapií. Veletrh REHAPROTEX navštěvují lékaři, rehabilitační pracovníci, zástupci zdravotních pojišťoven, sociální pracovníci apod., tedy všichni ti, kdo potřebují informace o nových výrobcích a trendech, které se na trhu objevují.

Pro rok 2004 připravují veletrhy další pokračování témat určených také pro širokou veřejnost, témat, která souvisejí se zdravým životním stylem a péčí o zdraví. Opět se tedy připravuje Centrum komplexní péče o nohu a Prodejní centrum s výrobky zdravé výživy, přírodní kosmetikou, vitamíny a dalšími přírodními preparáty. Každý z návštěvníků může navštívit ucelenou prezentaci lázeňských míst v České republice a vybrat si vhodný léčebný či rekondiční pobyt. Hojně navštěvované bývají programy prevence nádorových onemocnění.

Návštěva veletrhů MEFA a REHAPROTEX je příležitostí seznámit se s nejnovějšími technologiemi a výrobky v oblasti zdravotnictví, setkat se s odborníky a dozvědět se spoustu zajímavých informací. Byla by škoda takovou příležitost nevyužít a v termínu 2. – 5. listopadu 2004 nepřijít na brněnské výstaviště.
Další informace o veletrzích najdete také na internetu: www.bvv.cz/mefa nebo www.bvv.cz/rehaprotex

REKLAMA
MEFA
- DODAJÚ MAILOM

REKLAMA
LIEČREH
- BOLO UŽ V MINULOM
ČÍSLE

„NOVÉ METODIKY“

Vydavateľstvo LIEČREH vydalo na rozhraní konca minulého a začiatku tohto roka dlho očakávanú publikáciu **Vyšetrovacie metodiky** v REHABILITÁCII pre fyzioterapeutov. Na decembrovom ktnižnom trhu sa určite objaví druhý diel tejto žiadanej publikácie **Liečebné metodiky** v REHABILITÁCII pre fyzioterapeutov.

Prvá publikácia je urobená na 400 stranách, formátu ako sme zvyknutí z tohto vydavateľstva. Text je doplnený 325 obrázkami, z ktorých väčšina je novo nafotená pre potreby tejto učebnice. Len niektoré, ilustračne výhodné, sú prebrané z iných publikácií. Druhá publikácia je pripravená taktiež na 400 strán štandardného formátu.

Tematicky je podávaná diagnostika v prvej knihe rozložená do štyroch základných celkov: vyšetrovanie v oblasti liečebnej rehabilitácie, vyšetrovanie v oblasti pracovnej rehabilitácie a vyšetrovanie v oblasti psychosociálnej a výchovnej rehabilitácii.

Táto učebnica sprevádza čitateľa po problematike, ktorou sa dopracuje k rehabilitačnému vyhodnoteniu stavu vyšetrovaného pacienta. Nekladie si teda za úlohu poskytovať komplexný anatomický, patologickoanatomický, patologickofyziologický, kineziologický, prípadne etiologický súbor informácií, ale je napísaná s vedomím, že čitateľ tieto základné informácie už získal počas štúdia iných odborných predmetov a stavá na tom. Napriek tomu možno povedať, že podáva ucelený pohľad na danú problematiku študujúcemu čitateľovi - či už v pregraduálnom štúdiu alebo počas postgraduálneho štúdia.

Vzhľadom na rozsah prebranej látky sa autori rozhodli sústrediť do tejto učebnice len poznatky z oblasti vyšetrovacích metodík v rehabilitácii. Cesta spojenia aj s liečebnými metodikami sa vzhľadom na rozsah tejto učebnice ukázala ako neúnosná. Preto sa autori rozhodli tématiku rozdeliť do dvoch publikácií.
Druhá publikácia bude rozdelená do štyroch základných celkov. liečebné metodiky pre liečebnú rehabilitcáciu, pracovnú rehabilitáciu, psychosociálnu rehabilitáciu a výchovnú rehabilitáciu.
Prvá učebnica je koncipovaná ako komplexná informácia pre študenta, fyzioterapeuta, rehabilitačného pracovníka, rehabilitačného asistenta, atestanta a pod., ktorý bude pracovať v tíme z rehabilitačným lekárom, je teda okrajovo informovaný, čo tento jeho lekár robí, aké postupy používa, navyše mu musí rozumieť, aby nedochádzalo k šumom a hlavne k stratám informácii. Je totiž zrejmé, že tak na strane fyzioterapeuta, ako aj na strane rehabilitačného lekára sa na danú problematiku zhromažďuje množstvo informácií z rozličných uhlov pohľadu a pre dobro pacienta je potrebné, aby obidve strany mali na danú tému „spoločnú reč”. Sú zaradené viaceré nové celky - v prípade testovania svalovej sily možno hovoriť o nových kapitolách, ktoré boli v predchádzajúcich prácach len okrajovo spomenuté. Sú zaradené viaceré doteraz nepublikované testy potrebné pre našu rehabilitačnú prax.

Na publikácii si možno ceniť okrem odbornej stránky, že prekonala určitý druh animozity a podáva na niekoľkých stranách a obrázkoch stručný prehľad novodobej histórie nášho odboru. Výhodou je aj zaradenie kapitoly s koncepciou odboru. Pre potreby vedeckej práce je prospešná časť uvedená na záver učebnice, ktorá sa venuje štatistickému spracovaniu a veľmi ilustratívne uvádza jednotlivé kroky, ktoré musí autor urobiť pri zostavovaní často používanej dotazníkovej metódy.

Pri hodnotení prvej publikácie možno mať radosť, že je pohromade množstvo informácií potrebných pre fyzioterapeutov a rehabilitačných pracovníkov pri vyšetrovaní a možnosť sa k tomu kedykoľvek pri štúdiu alebo praxi vrátiť. Pri koncipovaní druhej publikácie autori vychádzali z poznatku, že niektoré techniky treba opakovane opísať, iné aspoň čiastočne podľa nových poznatkov upraviť, ďaľšie opraviť „od základu“, no a čo je najzaujímavejšie, že asi tretina učebnice je napísaná o nových technikách a postupoch, ktoré u nás neboli pri predchádzajúcich publikáciách známe. Preto sa spolu s ostatními spoluautormi tešíme na reakcie kolegov keď budú túto problematiku kriticky prehodnocovať. Verím, že prínos nových informácií bude obohatením našej každodennej práce.

Želáme knihám, aby sa stretli s pozitívnym ohlasom, a aby sa verejnosť zahĺbila do štúdia tajov skrytých v ich útrobách.

A.Gúth

Vydavateľstvo

LIEČREH GÚTH
pripravilo pre Vás a pre Vašich pacientov nasledujúce publikácie:

A. Gúth a kol.:
VÝCHOVNÁ REHABILITÁCIA alebo
Ako učiť školu chrbtice.
Druhé, prepracované vydanie (2003) známej čiernobielej publikácie z ´99 roku, vhodnej pre učiteľov školy chrbtice, ako i laikov. Koncová cena 70 Sk + poštovné.
Českú verziu knihy môžete získať v pražskom nakladateľstve X-EGEM na tel. v Prahe 02/ 227 82 370.

B. Bobathová: **Hemiplégia dospelých**
Preklad originálnej metodiky z angličtiny kompletne. Cena je 200 Sk + poštovné.

M. Szabová: **Pohybom proti ASTME**
Autorka ponúka na 144 čiernobielych stranách s 90 obrázkami vlastné poznatky a v literatúre dostupné informácie, ktoré sú potrebné na zvládnutie chronických ťažkostí pri astme. Koncová cena je 150 Sk + poštovné.

REHABILITÁCIA
Časopis vychádza 4x do roka, momentálne stojí jedno číslo 40 Sk alebo 45 Kč.

V. Vojta:
Cerebrálne poruchy pohybového ústrojenstva v dojčenskom veku,
Publikácia na 266 stranách, ktorá bola preložená v r. 1993. Do vyčerpania posledných zásob zašleme za 80 Sk + poštovné a balné.

NOVINKY!!!

A. Gúth a kol.: **vyšetrovacie metodiky v REHABILITÁCII pre fyzioterapeutov**
je nová publikácia zaoberajúca sa na 400 stranách problematikou ***vyšetrovania*** v rehabilitácii. Cena je 400 Sk + poštovné a balné.

A. Gúth a kol.: **liečebné metodiky v REHABILITÁCII pre fyzioterapeutov**
je nová publikácia zaoberajúca sa na 400 stranách problematikou ***liečebných metodík***, z ktorých tretina ešte nebola po slovensky v našom odbore publikovaná. Na trh sa dostane v posledných dvoch mesiacoch roka 2004. Plánovaná cena je 400 Sk + poštovné a balné.

OBJEDNÁVKA NA KNIHU: NA ČASOPIS:

Záväzne si objednávam **časopis** Rehabilitácia od roku 2004. Časopis posielajte na moju domácu adresu:

_____
meno

_____
ulica

_____
mesto

_____
štát

Vydavateľstvo

LIEČREH GÚTH

P. O. BOX 77
Bratislava 37
833 07
Slovensko

REHABILITÁCIA, časopis pre otázky liečebnej, pracovnej, psychosociálnej a výchovnej rehabilitácie. Vydáva Vydavateľstvo **LIEČREH GÚTH** za odbornej garancie Katedry FBLR Slovenskej zdravotníckej univerzity, Bratislava. Zodpovedný redaktor: Anton Gúth. Kontaktná adresa redakcie a distribúcie: LIEČREH GÚTH, P.O.BOX 77, 833 07 Bratislava 37, tel. 00421/2/59 54 52 43, fax 00421/2/544 147 00, **e-mail: guth@napri.sk**. Distribúciu pre ČR zabezpečuje BODY COMFORT spol. s r.o., Velvárska 1, 252 62 Horoměřice, tel. + fax:/ 00420 -/ 2209 71248 alebo 220972181, e-mail: info@bodycomfort.cz. Sadzba: TONO. Tlač: Prikler, Bratislava. Vychádza 4-krát ročne, jeden zošit stojí 40 Sk, resp. 45 Kč - platné pre rok 2004. Objednávky na predplatné (aj do zahraničia) a inzertnú plochu prijíma redakcia na kontaktnej adrese. Pri platbách poštovou poukážkou akceptujeme len prevody smerované zo Slovenska na náš účet č. 10006 1024020/4900 v Istrobanke Bratislava. Tento časopis je **indexovaný v EMBASE/Excerpta Medica** a šírený sieťou **Internetu** na adrese: http://**www.rehabilitacia.sk**. Nevyžiadané rukopisy nevraciame. Za obsah a kvalitu reklám a článkov zodpovedá autor. Podávanie „Tlačovín“ povolené Riaditeľstvom pôšt Bratislava č.j. 4/96 zo dňa 30.8.1996. Indexové číslo: 49 561. Reg. č. MK: 10/9. ISSN 0375-0922.